ՏԵՍՈՂԱԿԱՆ ՕՐԳԱՆԻ ԱՆԱՏՈՄԻԱՆ

Տեսողությունը կարևոր ֆիզիոլոգիական պրոցես է, որի օգնությամբ մարդը, ինչպես նաև կենդանիները պատկերացում են ստանում առարկաների ձևի և գույնի, դրանց փոխադարձ տեղակայման և հեռավորության մասին, և այսպիսով հնարավորություն են ëï ³ Ýում կողմնորոշվելու շրջակա միջավայրում:

Ակնագնդի երկարության դինամիկան՝ տարիքի հետ.

Նորածին՝ 17-18 մմ

1 տարեկան՝ 19-20 մմ

3 տարեկան՝ 21-22 մմ

7 տարեկան՝ 22-23 մմ

14 տարեկան՝ 23-24 մմ

մեծահասակ՝ 23-24 մմ

ԱՉՔԻ ԷՄԲՐԻՈՆԱԼ ԶԱՐԳԱՑՈՒՄԸ

Տեսողական օրգանի զարգացումը սկսվում է պտղի զարգացման ամենավաղ շրջանում, երկրորդ շաբաթվա ընթացքում, երբ ամբողջ սաղմն իրենից ներկայացնում է դեռևս չդիֆերենցված մեզենխիմայի բջիջներից կազմված կուտակում, որը շրջապատված է էկտոդերմայով (տես նկ. 1): Այս շրջանում ներքին նեվրոէկտոդերմայի , սաղմի ուղեղային խողովակի (3) կողմնային մասերից առաջանում են երկու սիմետրիկ արտափքումներ -ակնաբշտեր (4): Պտղի մեծացման հետ մեկտեղ ակնաբշտերը ձգվում են դեպի դրսային էկտոդերման (2) և վերջապես կպնում են նրան, հպման տեղում առաջանում է հաստացում - ոսպնյակի սաղմը: Վերջին ակնաբշտի պատը ներհրելով, նրան աստիճանաբար վեր է ածում ակնագավաթի (տես նկ.2):

Նրանց պատերը սկզբում առանձնացած են ճեղքով, իսկ հետագայում նրանք միանում են և արտաքին պատը վեր է ածվում պիգմենտային էպիթելի, ներսայինը՝ ցանցաթաղանթի: Ներսային պատի առաջային հատվածից և ոսպնյակի սաղմի արանքում գտնված փոքր քանակությամբ մեզենխիմալ հյուսվածքից գոյանում է ապակենման մարմինը: Այնուհետև ակնագավաթի եզրային մասերն աճում են ոսպնյակից առաջ, գոյացնելով առաջային բաժինը (ցանցենու, ծիածանաթաղանթային և թարթչամարմնային հատվածը): Ակնագավաթի հատակում գոյանում է սաղմնային ճեղքը, որը շարունակում է նաև ակնաբշտի ոտիկի առաջային հատվածի վրա: Ճեղքի եզրերը մոտենալով իրար ձուլվում են: Ցանցաթաղանթը իր ներվային թելիկներով այս ճեղքի միջոցով անմիջապես կապվում է ակնաբշտի ոտիկի (որը վերածվում է տեսողական ներվի) և ուղեղի հետ:

Ակնագնդի մնացած բոլոր մասերը գոյանում են ակնագավաթը շրջապատող մեզենխիմայից:

Այսպիսով, նրա արտաքին շերտերից գոյանում է սպիտապատյանը, ներքինից անոթային տրակտը: Մեզենխիման աճելով դեպի առաջ էկտոդերմայի և ոսպնյակի արանքում գոյացնում է ճեղք - աչքի առաջային կամերան (խցիկը): Այս ճեղքից առաջ մեզենխիման արտաքին էկտոդերմայի հետ միասին վեր է աճվում եղջրենու: Մեզենխիմայի մի մասն առաջային խցիկի հետ կազմում է ծիածանաթաղանթը:

Ցանցաթաղանթը և տեսաներվը ձևավորվում են կենտրոնական համակարգի էկտոդերմալ ներդրումից:

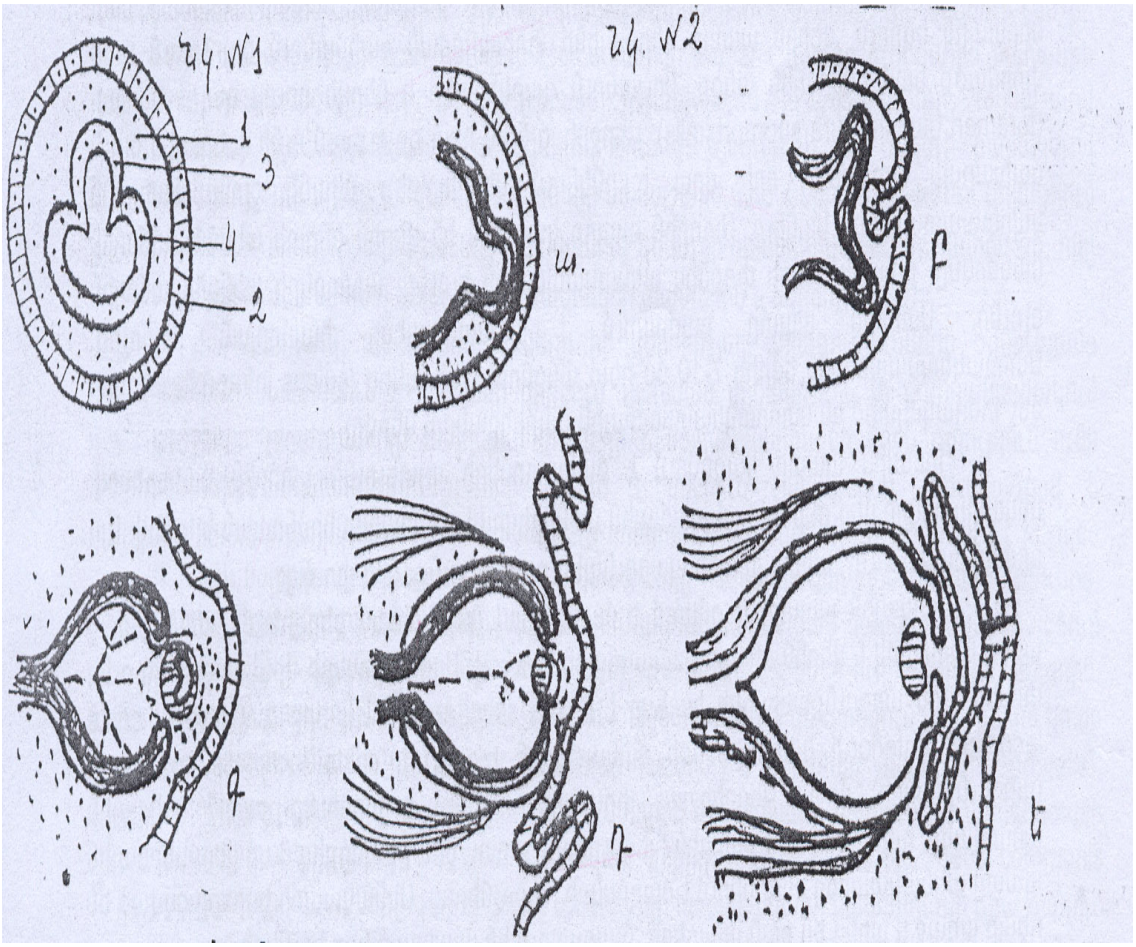

Այսպիսով աչքի էմբրիոնալ զարգացումը ցույց է տալիս, որ այն գոյանում է միջանկյալ ուղեղից և հանդիսանում է ուղեղի մի մասը դուրս բերված պերիֆերիա:

ԱԿՆԱԳՆԴԻ ԱՆԱՏՈՄԻԱՆ

Տեսողական օրգանի անատոմիան իր մեջ է ընդգրկում ակնագունդը տեսողական ներվով, ինչպես նաև ակնագնդի պաշտպանիչ և հավելյալ կամ օժանդակ ապարատները:

Պաշտպանիչ ապարատի մեջ են մտնում ակնակապիճը և կոպերը, որոնք պաշտպանում են ակնագունդը բոլոր կողմերից: Աչքի օժանդակ ապարատին են պատկանում ակնաշարժ մկանները, աչքը սնող անոթները, տեսողական օրգանի

բոլոր մասերը ներվավորող ներվերը, ակնակապճի ճարպաբջջանքը, արցունքագեղձը եւ արցունքատար ուղիները:

Աչքի պաշտպանիչ ապարատին է վերաբերվում ակնակապիճը և կոպերը:

Ակնակապճի անատոմիա

Ակնակապիճն ունի 4 պատ. ներքին, արտաքին, վերին և ստորին:

Ներքին պատը ամենաբարակն է և ձևավորված է հիմնականում մաղոսկրի *lamina orbitalis*-ի միջոցով: Առջևվից դրան հարում է արցունքոսկրն ու վերին ծնոտի ճակատային ելունը, իսկ հետևից՝ սեպոսկրի առաջային մասը: Արցունքոսկրի վրա գոյություն ունի փոսիկ, որն արցունքապարկի համար է (fossa sacci lacrimalis)

Արտաքին պատն ամենաամուրն է, ձևավորված է այտոսկրի ճակատային ելունով, ճակատաոսկրի այտոսկրային ելունով և սեպոսկրի մեծ թևով:

Ակնակապճի վերին պատը ձևավորված է ճակատաոսկրի ակնակապճային մասով և սեպոսկրի փոքր թևով:

Ստորին պատը ձևավորված է վերին ծնոտով, այտոսկրով և քմոսկրի ակնակապճային ելունով:

Ակնակապճի ներքին պատը հեշտ է վնասվում և այդ զուգակցվում է կոպերի ու ակնակապիճի էմֆիզեմայի (փքախտ) զարգացմամբ: Մաղոսկրային քթախորշում առաջացած բորբոքումը տարածվում է դեպի ակնակապիճ՝ առաջային և հետին մաղոսկրային անցքերի միջոցով: Ակնակապիճի ստորին պատը «ծածկ» է հայմորյան խոռոչի համար, որի բորբոքման կամ վնասման պարագայում պրոցեսը հեշտությամբ տարածվում է դեպի ակնակապիճ:

Ակնակապիճի գագաթի մոտ տեղակայված է դեպի տեսանյարդի ոսկրախողովակը տանող անցք (*foramen opticum*), որի միջոցով ակնակապիճը հաղորդվում է միջին գանգային փոսիկի հետ և որի միջով անցնում է տեսանյարդը թարթչային զարկերակի հետ միասին:

Վերին ակնակապիճային ճեղքը (*fissura orbitalis superior*) ձևավորված է սեպոսկրի մեծ եւ փոքր թևերով, տանում է դեպի միջին գանգային փոսը: Այդ ճեղքով ակնակապիճ են մուտք գործում եռվորյակ նյարդի առաջին ճյուղը, ինչպես նաև ակնաշարժ, ճախարակային և զատող նյարդերը, և դուրս է գալիս վերին ակնակապճային երակը:

Ստորին ակնակապճային ճեղքը (*fissura orbitalis inferior*) ձևավորված է սեպոսկրի մեծ թևի ստորին եզրով և վերին ծնոտի մարմնով, այն հաղորդակցում է ակնակապիճը թևաքմային և ստորին քունքային փոսերի հետ: Ճեղքով անցնում են ակնակապճի երակները թևաքմային փոսի երակային հյուսակների հետ միացնող երակային բերանակցումները, ինչպես նաև ստորակնակապճային նյարդն ու զարկերակը:

Հիմնոսկրի կլոր անցքը (*foramen rotundum*) հաղորդակցում է ակնակապիճը միջին գանգա փոսի հետ, դրա միջով անցնում է եռվորյակ նյարդի երկրորդ ճյուղը:

Ակնակապճի ոսկրապատերը ծածկած են շրջոսկրով, որը կիպ սերտաճված է դրանց հետ: Տեսողական անցքի շուրջը առկա է ջլային օղակ (*annulus tendineus communis zinni*), որտեղից և սկսվում են բոլոր ակնաշարժ մկանները՝ բացի ստորին թեք մկանից: Ստորին թեք մկանը սկիզբ է առնում ակնակապճի ներսային անկյունից, ստորին ակնակապճային եզրից: Ակնակապճի խոռոչը լցված է ճարպային բջջանքով: Ակնագնդի ետևում տեղակայված է թարթչային հանգույցը (*ganglion ciliare*), որից դեպի ակնագունդ անցնում են *n. ciliares breves*:

Ակնակապճային փակեղը (Տազո-օրբիտալ ֆասցիա) ամրանում է ակնակապճի և կոպերի աճառների եզրերին: Այն բաժանում է ակնակապիճը երկու բաժինների. առաջային և հետին: Առաջային բաժնում տեղակայված են ակնագունդն ու մկանների վերջավորությունները: Իսկ ակնակապճի հետին բաժնում գտնվում են տեսանյարդը, մկանները, անոթանյարդային գոյացությունները և բջջանքը:

Տազո-օրբիտալ ֆասցիան արգելակում է բորբոքային պրոցեսների տարածումը կոպերի շրջանից և արցունքային պարկից:

Ակնաշարժ մկանների ֆունկցիան կախված է դրանց տեղակայումից եւ կպման տեղից : Դրսային եւ ներսային ուղիղ մկանները տեղակայված են խիստ հորիզոնական եւ եղջրաթաղանթի եզրագծին զուգահեռ : Նշված մկանները կծկվելիս շրջում են ակնագունդը համապատասխանորեն ներս կամ դուրս : Վերին եւ ստորին մկանները եղջրաթաղանթի եզրագծի համեմատությամբ թեք են կպնում , դրանց դրսային մասերը ավելի հեռու են եղջրաթաղանթից : Այդ իսկ պատճառով տվյալ մկանների կծկման ժամանակ ակնագնդերը բացի վեր կամ ցած շրջվելուց պտտվում են նաեւ ներս : Վերին թեք մկանը պտտում է ակնագունդը ցած եւ դուրս : Ստորին թեք մկանը ակնագունդը պտտում է վեր եւ դուրս: Ստորին թեք եւ վերին ուղիղ մկանների միաժամանակյա կծկման դեպքում ակնագունդը կպտտվի ուղիղ վեր :

Կոպերի անատոմիա

Յուրաքանչյուր կոպը կազմված է երկու թիթեղից - արտաքին՝ մաշկամկանային և ներքին՝ լորձաաճառային:Կոպերի մաշկը բարակ է, հեշտությամբ հավաքվում է ծալքերի, օժտված է ճարպային և քրտնային գեղձերով, ունի առատ անոթավորում: Կոպերի մաշկի տակ գտնվող բջջանքը զուրկ է ճարպից, փխրուն է: Նկարագրված առանձնահատկությունները բացատրում են այտուցների և արյունազեղումների արագ տարածումը կոպերի շրջանում:Կոպերի մկանային ապարատի մեջ մտնում են. շրջածև մկանը՝ *m. orbicularis palpebrarum*, որը կազմված է երկու մասից. կոպային (*pars palpebralis*) և ակնակապճային (*pars orbitalis*), ինչպես նաև վերին կոպը բարձրացնող մկանը՝ *m. levator palpebrae superioris*: Վերին կոպը բարձրրացնող մկանը բաղկացած է երեք մասից: Առաջային մասն ամրակցված է կոպի մաշկին, իսկ հետին մասը՝ շաղկապենու վերին կամարին: Միջին մասը կցված է աճառի վերին եզրին: Շրջածև մկանը նյարդավորվում է դիմային նյարդով՝ *n. facialis*,

վերին կոպը բարձրացնող մկանն ունի երկակի նյարդավորում: Միջին մասը (Մյուլլերի մկանը) նյարդավորվում է պարանոցային սիմպաթիկ նյարդով: Առաջային և հետին մասը նյարդավորվում է ակնաշարժ նյարդով՝ *n. oculomotorius*: Աճառը բաղկացած է ամրակազմ շարակցական հյուսվածքից և չի պարունակում բուն աճառային բջիջներ, ունի խորշիկավոր գեղձեր՝ *glandulae torsales Meibomei*, որոնք բացվում են արտահան ծորաններով կոպի միջկողային տարածությունում, որոնց ճարպանման սեկրետը օծում է կոպեզրերը և նպաստում է դրանց լավ գոցմանը: Առաջային կողի վրա աճում են թարթիչները, որոնց արմատներում բացվում են Վեյսի ճարպագեղձերի արտահանող ծորանները: Թարթիչների արանքում բացվում են Մոլլի կազմափոխված արցունքագեղձերի ծորանները:

Շաղկապենու անատոմիա

Տարբերակում են կոպերի, ակնագնդի և անցումային ծալքերի շաղկապենի: Ծածկած կոպերի պարագայում շաղկապենին ստեղծում է նեղ խոռոչ՝ *saccus conjunctivae*: Կոպերի շաղկապենին կիպ սերտաճած է աճառի հետ, իսկ անցումային ծալքերի և ակնագնդի շաղկապենին շարժունակ է:

Շաղկապենու սնուցումը իրականացվում է կոպերի զարկերակային աղեղներից՝ *arcus tarseus superior et interior*, որոնք իրենց հերթին ստեղծվում են ակնային զարկերակի՝ *a. opthalmica* և դիմային՝ *a. facialis* ճյուղերից: Շաղկապենու զգայուն նյարդավորումն ապահովվում է ակնային՝ *n. ophthalmicus*, արցունքային՝ *n. lacrimalis* և ենթաճախարակային՝ *n. infratrochlearis* նյարդերի ճյուղիկներով:

Շաղկապենու հիմնական գործառույթը՝ խոնավացնողն է, որն ապահովվում է. կոպերի շաղկապենու բազմաշերտ գլանաձև (ցիլինդրիկ) էպիթելի մեջ տեղակայված գավաթաձև լորձաբջիջների արտազատուկով, ինչպես նաև շաղկապենու կոպաճառային տարզալ և ակնակապիճային մասերի սահմանին տեղակայված Վոլֆրինգի լրացուցիչ արցունքային գեղձերով, և բացի այդ շաղկապենու անցումային ծալքերի շրջանում տեղակայված Կրաուզեի արցունքային գեղձերով:

Արցունքային ապարատ - այն կազմված է արցունքաստեղծ օրգաններից (արցունքագեղձ, շաղկապենու լրացուցիչ արցունքային գեղձիկներ) և արցունքատար ուղիներից (արցունքային կետիկներ, արցունքային խողովակիկներ, արցունքապարկ, քթա -արցունքատար խողովակ):

Վերոհիշյալ երկու բաժինների մեջ միջանկյալ մաս է կազմում շաղկապենու պարկը՝ արցունքային առվակներով և լճակով:

Արցունքագեղձը (glandula lacrimalis) տեղակայված է ակնակապճի վերին դրսային պատի վրա եղած նույնանուն փոսի մեջ, տարզո-օրբիտալ փակեղից հետ: Այն կազմված է խողովակաձև գեղձիկներից կազմված բլթերից: Վերին կոպը բարձրացնող մկանից անջատվող և դեպի օրբիտայի դրսային եզրը գնացող շարակցահյուսվածքային ձգանով այն բաժանվում է 2 մասի՝ ակնակապճային և կոպային: Ակնակապճային մասը հետևից բաժանվում է հետակնային

ճարպաբջջանքից բարակ փակեղով, առջևից նրան ծածկում է տարզո-օրբիտալ փակեղը: Կոպային բաժինը ցածից հպվում է շաղկապենու թաղին և վերին կոպի արտաշրջման ժամանակ, երբ ստուգողը ակնագունդն ուղղում է ցած և ներս, դրսային անկյունում այն որոշ չափով արտահայտվում է և դառնում է տեսանելի: Արցունքագեղձի մի քանի արտահանող ծորանները (յուրաքանչյուր բլթի համար առանձին) բացվում են շաղկապենու վերին անցածալքի դրսային մասում:

Արցունքատար ուղիները սկսվում են արցունքային կետիկներից (puncta lacrima), որոնք տեղակայված են կոպերի ներսային անկյունում, ներսային կողի վրա եղած արցունքային պտկիկների գագաթին: Արցունքային կետիկների տրամագիծը մոտ 0.5մմ է: Արցունքային կետիկները նորմայում դեպի հետ են ուղղված և ընկղմված են արցունքային լճակում: Դրանք միշտ բաց են, որն անհրաժեշտ է արցունքի նորմալ արտածծման համար:Արցունքային կետիկներից սկսվում են արցունքատար խողովակները, որոնք 2մմ հատվածում ունեն վերտիկալ ուղղություն, այնուհետև դառնում են հորիզոնական, որի երկարությունը 7-10 մմ է: Այնուհետև արցունքատար խողովակները առանձին-առանձին կամ իրար միանալուց հետո բացվում են արցունքապարկի մեջ: Խողովակների լայնությունը 0.3-0.5 մմ է: Պատերը ծածկված են բարակ լորձաթաղանթով, որի մակերեսային շերտերը բազմաշերտ տափակ էպիթել է, որի տակ առկա է խիստ էլաստիկ և մկանային թելերից կազմված շերտ, որոնք խողովակների վերտիկալ հատվածում գոյացնում են սֆինկտեր: Արցունքապարկը շրջապատվում է փակեղով: Փակեղի և արցունքապարկի արանքում գոյություն ունի մկանաթելերի շերտ, որը կոչվում է Հորների մկան: Արցունքապարկի չափերը ուղղաձիգ ուղղությամբ 1-1.5 սմ է: Արցունքապարկի ստորին մասից սկսվում է քթա -արցունքային կանալը: Արցունքապարկի պատերը նույնպես ծածկված են լորձաթաղանթով, որը ծածկված է երկշերտ գլանաձև էպիթելով: Լորձաթաղանթի տակ առկա է ենթալորձաթաղանթային շերտը:

Արցունքամղման պրոցեսի մեխանիզմը հետևյալն է արցունքն արտադրվում է շաղկապենու վերին թաղում, ըստ ծանրության հոսում է ցած, կազմելով արցունքային առվակները:Թարթման ակտի և արցունքահոսքի օգնությամբ արցունքը հավաքվում է ակնաճեղքի ներսային անկյունում եղած արցունքային լճակում: Կոպերի գոցման ժամանակ արցունքապարկի առաջային պատին կպչող կոպերի շրջանաձև մկանը ձգելով վերջինիս լայնացնում է նրա խոռոչը, առաջացնելով այնտեղ բացասական ճնշում: Միաժամանակ լայնանում են արցունքային կետիկները և արցունքը ուժով ծծվում է արցունքապարկի մեջ: Երբ բացվում է ակնաճեղքը, արցունքապարկի պատերը սեղմվում են և արցունքը լցվում է -քթա-արցունքային կանալի մեջ:

Ակնագունդը - աչքի առաջային հատվածի արտափքվածության և վերից վար թեթևակի տափակած լինելու պատճառով ունի անկանոն գնդի տեսք: Ակնագնդի միջին տրամագիծը 23.6 մմ է: Այն կազմված է երեք թաղանթներից և պարունակությունից: Արտաքին թաղանթ-սպիտապատյան և եղջերաթաղանթ, միջին թաղանթ - անոթաթաղանթ, ներքին թաղանթ – ցանցաթաղանթ: Ակնագնդի պարունակությունը կազմում է խցիկային հեղուկը, ոսպնյակը, ապակենման մարմինը:

Կարծրենու (Սպիտակապատյան) անատոմիա

Կարծրենու հյուսվածքը բաղկացած է խիտ կոլագենային թելքերից, որոնք զուրկ են թափանցելիությունից և սպիտակ գույնի են, ինչն էլ բացատրում է դրանց «սպի-տակուցային» անվանումը:Կարծրենու հաստությունը 0,3 մմ-ից մինչև 1 մմ է. ակնագնդի հասարակածի շրջանում և տեսանյարդի դուրս գալու տեղում կարծրենու հաստությունը գտնվում է 0,3-0,5 մմ տիրույթում, երիզի շրջանում՝ մինչև 0,8 մմ, իսկ տեսանյարդի շուրջը՝ այն հասնում է առավելագույն հաստությանը՝ 1,1 մմ: Ակնագնդի հետին բևեռում տեսաներվի սկավառակի հատվածում սպիտապատյանը բարակ է, ծակոտկեն (lamina cribrosa) , որի միջով անցնում են տեսաներվի թելիկները: Սա համարվում է սպիտապատյանի դիմադրության թույլ տեղը, որը հեշտությամբ փոխում է իր դիրքը ներակնային ճնշման բարձրացման դեպքում: Մաղանման թերթիկը կազմվում է միայն սպիտապատյանի ներքին շերտերից, արտաքին շերտերը ծածկում են տեսաներվը, վերջինիս համար գոյացնելով կարծր պաշտպանիչ թաղանթ: Կարծրենու զգայուն նյարդավորումը սուղ է, կատարվում է եռվորյակ նյարդի ակնակային ճյուղիկներով: Սիմպաթիկ նյարդավորումը ներկայացվում է վերին պարանոցային սիմպաթիկ հանգույցի ճյուղերով: Կարծրենու հիմնական գործառությունները հետևյալն են. առաջինը, կարկասային (ապահովում է ակնագնդի ձևը) և երկրորդը՝ պաշտպանիչ (վնասող գործոնների ազդեցություններից):

<u>Եղջերաթաղանթ -</u> արտաքին պատյանի արտափքված մասն է: Այն միանգամայն թափանցիկ է շրջապատված 1.5մմ լայնություն ունեցող կիսաթափանցիկ եզրագծով, որը ոչ թափանցիկ սպիտապատյանին փոխանցվելու հատվածն է և կոչվում է լիմբ:Եղջրաթաղանթն էլիպսաձև է, միջաձիգ տրամագիծը 11մմ, հորիզոնականը 12 մմ, միջին կորության շառավիղը 8մմ, հաստությունը ծայրամասում 1.2մմ, կենտրոնում 0.8մմ:Համեմատած սպիտապատյանի հետ եղջրաթաղանթն ունի ավելի բարդ կառուցվածք: Այն կազմված է հինգ շերտերից:

1. Եղջրաթաղանթի առաջային էպիթել - ակնագնդի լորձաթաղանթի շարունակությունը կազմող, չեղջրացող բազմաշերտ տափակ էպիթել; **մ ժտված ¿ ար³ գ վերականգնմ »Ëõ հատկությամբ:**

2. Եղջրաթաղանթի առաջային սահմանային դիսկ - բոումանյան թաղանթ-արտաքին էլաստիկ շերտ - բարակ հոմոգեն, ոչ էլաստիկ հյուսվածք է : Այս թաղանթը ռեգեներացիայի չի ենթարկվում և վերջինիս վնասվածքներից հետո մնում է կայուն փոփոխություն– պղտորում;

3. Եղջրաթաղանթի բուն հյուսվածք (ստրոմա):

4. Դեսցեմետյան թաղանթ - ներքին էլաստիկ շերտ - հոմոգեն է: Դեսցեմետյան թաղանթը բավական կայուն է ինֆեկցիայի հանդեպ և կարող, է ռեգեներացիայի ենթարկվել:Լիմբի հատվածում չկան բոումանյան և դեսցեմետյան թաղանթներ;

5. էնդոթել-մեծ կորիզներ ունեցող խոշոր, տափակ բջիջների շերտ է:

Եղջերաթաղանթը չունի արյունատար և լիմֆատիկ անոթներ, նրա սնուցումը իրականանում է լիմբի շրջապատում եղած առաջային թարթչային անոթների եզրային ցանցից դիֆուզիայի և առաջային խցիկի ջրային հեղուկի օսմոսի միջոցով: Եղջերաթաղանթը հարուստ է զգացող ներվաթելերով, որոնք սկիզբ են առնում երկար թարթչային ներվերից և անցնելով սուպրախորոիդալ տարածությունը ներվավորում են ծիածանաթաղանթը, թարթչամարմինը և եղջերաթաղանթը: Եղջերաթաղանթում ներվերը կորցնելով իրենց միելինային թաղանթը վերջինիս մակերեսային և խորանիստ շերտերում գոյացնում են ցանցեր, որին մասնակցում են նաև առաջային թարթչային ներվաճյուղերը, որոնք մոտենում են եղջերենուն ենթալորձաթաղանթային հատվածից: Մակերեսային ցանցից դուրս եկող ճյուղիկները ծակելով բոումանյան թաղանթը վերջանում են էպիթելային շերտում: Եղջերաթաղանթն ունի նաև վեգետատիվ իներվացիա: Եռվռրյակ ներվի ներվաթելերի մի մասը խառնվում է դիմային ներվի վեգետատիվ ներվաթելերի հետ և n. petrosus superficialis major-ի կազմության մեջ մոտենում է ganlion sphenopalatinum-ին և այստեղից n. zigomaticus-ը գնում է դեպի աչքը: Եղջերաթաղանթի ինտեսիվ ներվավորումը պայմանավորում է նրա բարձր զգայնությունը և տրոֆիկան:Վերջինիս ներվավորման խանգարումները հանգեցնում են նրա տրոֆիկայի խանգարման և հիվանդությունների զարգացմանը: Եղջերաթաղանթի թափանցիկությունը պայմանավորված է նրա կառուցվածքով, անոթների բացակայությամբ, ներվաթելերի ընթացքով (մերկ առանցքային ցիլինդրների ձևով), ինչպես նաև նրա մեջ հեղուկի որոշակի քանակությամբ, որը ռեգուլյացիայի է ենթարկվում էպիթելի և էնդոթելի ֆիզիոլոգիական գործունեությամբ: Եղջերաթաղանթը համարվում է աչքի ամենաուժեղ օպտիկական միջավայրը: Վերջինս բացատրվում է նրանով, որ այն ունի մեկ ուռուցիկ և մեկ գոգավոր մակերեսներ և որ նրա եզրամասերը հաստ են քան կենտրոնը: Եղջերաթաղանթի բեկման ուժը հավասար է 40,0-44,0 դպտր: Եղջերենին աչքում գործում է ինչպես մենիսկը: Եղջերաթաղանթն ունի պաշտպանիչ ֆունկցիա: Եղջերենու բարձր զգայնությունը և նրա ներվավորման ընդհանրությունը կոպերի, լորձաթաղանթի և արցունքագեղձի հետ պայմանավորում է ընդհանուր պաշտպանողական ռեֆլեքսի առաջացումը եղջրաթաղանթի գրգռման դեպքում ՝ լուսավախություն, բլեֆարոսպազմ, արցունքահոսություն:

Անոթային տրակտ, անոթաթաղանթ (uvea, tractus vasculosa)

Այն կազմված է երեք բաժիններից ծիածանաթաղանթ (iris), թարթչամարմին (corpus ciliare) և բուն անոթաթաղանթ (chorioidea): Անոթաթաղանթը գտնվում է սպիտապատյանից ներս և բազմաթիվ ճեղքեր ունեցող փուխր շարակցական հյուսվածքով բաժանված է վերջինից, այդ տարածությունը կոչվում է սուպրախորիոիդալ տարածություն, որը համարվում է աչքից հեղուկների արտահոսքի ճանապարհներից մեկը (հետին ճանապարհ):

Ծիածանաթաղանթը համարվում է անոթաթաղանթի առաջային բաժինը: Ինչպես ֆրոնտալ տեղակայում ունեցող վերտիկալ դիաֆրագմա, այն բաժանում է աչքի առաջային խցիկը հետինից: Նրա կենտրոնական մասում տեղակայված է 3մմ տրամագիծ ունեցող անցք-բիբը (pupilla): Ծիածանաթաղանթի առաջային մակերեսն

ունի նուրբ ճառագայթաձև գծագիր: Ծիածանաթաղանթի գույնը կախված է նրա ստրոմայում եղած պիգմենտային բջիջներից (խրոմատոֆորներ) և հետին մակերեսի պիգմենտային էպիթելից:

Ծիածանաթաղանթի առաջային մակերեսը նրա փոքր օղով (circulus iridis minor) բաժանվում է երկու մասի բբային և թարթչային գոտիների: Բբային գոտին ունի 1մմ լայնություն, պայծառ գունավորում, ավելի հաստ է քանի որ այդ հատվածում է գտնվում բիբը կծկող մկանը (m. sphincter pupillae): Թարթչային գոտին ունի 3-4 մմ լայնություն, ավելի մուգ է և ունի անհարթ մակերես շարակցահյուսվածքային կուտակումների, անոթների և տրաբեկուլաների, փոսիկների և նրանց արանքում կրիպտաների կամ լակունաների առկայության պատճառով: Ծիածանաթաղանթի արմատին մոտ հատվածում այն ունի շրջանային կոնցենտրիկ կոնտրակցիոն ակոսներ, որոնց առկայությունը և բացակայությունը պայմանավորված են բբի կծկումներով, լայնացումով և նեղացումով:

Ծիածանաթաղանթի հաստությունը փոխվում է կախված բբի լայնության հետ, բայց հավասար պայմաններում այն ավելի բարակ է թարթչային եզրում քան բբային , ամենաբարակ մասը ծիածանաթաղանթի արմատի մոտ է:

Ծիածանաթաղանթում տարբերում են հաստ առաջային՝ մեզոդերմալ և բարակ, հետին՝ էկտոդերմալ բաժիններ:

Ծիածանաթաղանթի ստրոման ունի մեզոդերմալ ծագում, սպունգաձև կառուցվածք: Այն կազմված է, ֆիբրիլային թելերից, անոթներից և աստղաձև ելուններով միմյանց հետ բերանակցվող պիգմենտային բջիջներից՝ քրոմատոֆորներից:

Ծիածանաթաղանթի առաջային մակերեսի վրա քրոմատոֆորների խիտ հյուսակը գոյացնում է առաջային սահմանային շերտը: Ավելի խորը փխրուն ֆիբրիլային հյուսվածքում տեղակայված են ծիածանաթաղանթի անոթները, խիտ ներվային հյուսակը և քրոմատոֆորները:Ծիածանաթաղանթի առաջային մակերեսը, բացառությամբ կրիպտաների հատվածի (որտեղից ջրային հեղուկը թափանցում է), ծածկված էնդոթելով:

էկտոդերմալ շերտին են պատկանում պիգմենտային էպիթելը, սֆինկտերը և բիբը լայնացնող մկանը՝ M. dilatator pupile:

Թարթչամարմինը գտնվում է ծիածանաթաղանթի և բուն անոթաթաղանթի արանքում: Թարթչամարմնի և բուն անոթաթաղանթի սահմանն ատամնավոր գիծն է (ora serata) և սպիտապատյանի վրա համապատասխանում է ուղիղ մկանների ջլոնների կպման տեղամասին: Ծիածանաթաղանթի թարթչամարմին փոխանցվելու սահմանը կոչվում է ծիածանաթաղանթի արմատ: Թարթչամարմինն ունի երկու շերտ՝ արտաքին մկանային, որը կազմված թարթչային մկանաթելիկներից (m. ciliaris) և դարձած է դեպի սպիտապատյանը և ներսային անոթային շերտ: Վերջինս ծածկվում է ցանցաթաղանթի էպիթելի երկու շերտով (pars ciliaris retinae), որոնցից արտաքինը պարունակում է պիգմենտ:

Թարթչամարմինն ունի 5-7մմ լայնություն ունեցող օղի ձև: Թարթչամարմնի ներսային մակերեսը, որը կոչվում է թարթչամարմնի պսակ (corona riliaris) կազմված է

ճառագայթային թմբիկներից, թվով մոտ 70 թարթչային ելուններից: Վերջիններից սկսվում է նուրբ ցինայան կապանը, որը հյուսվում է ոսպնյակի պատիճին հասարակածի հատվածում: Դեպի հետ ելունների բարձրությունն աստիճանաբար պակասում է, թարթչամարմինը բարակում և կոչվում է թարթչամարմնի տափակ բաժին (pars plana):

Թարթչամարմնի մեջ գտնվող թարթչամկանը կազմված է միջածիգ (Բրյուկկեյի մկան) և օղակաձև (Դուլլերի մկան) հատվածներից: Մկանը սկսվում է և անշարժ կպած է առաջային խցիկի անկյունում (կոռնեոսկլեռալ հեծանիկային ցանցի մոտ): Այստեղից այն միջօրեականի ուղղությամբ գնալով հետ կորչում է անոթաթաղանթի մեջ: Մկանի կծկման ժամանակ այն ձգվում է դեպի իր կպման տեղը և դրա հետ մեկտեղ ձգվում է դեպի առաջ նաև թարթչամարմնի հետին բաժինը, որից թուլանում է ցինյան կապանը: Այդ իսկ պատճառով էլ մկանի տվյալ բաժինը կոչվում է նաև m. tensor chorioidea: Սպիտապատյանից հեռանալու հետ մեկտեղ մկանաթելերն ընդունում են ճառագայթաձև, այնուհետև շրջանաձև ուղղություն և շրջապատում են թարթչային ելուստների գագաթների միջև եղած անցքերը: Շրջանաձև մկանաթելերի կծկումն առաջացնում է թարթչային ելուստների օղակի նեղացում և ավելի ևս է թուլանում ցինյան կապանը:

Թարթչամարմնի անոթային շերտը, որը դասավորված է թարթչամկանից ներսայնորեն, կազմված է ստրոմայից, որի կազմի մեջ է մտնում փուխր ֆիբրիլային հյուսվածքը բազմաթիվ անոթներով և խրոմատոֆորներով: Հատկապես հարուստ են մանր երակներով և կապիլյարներով թարթչային ելուստները, որտեղ զարկերակային ցանցն անցնում է երակայինի: Այնուհետև վերջիններս միանալով միմյանց հետ գոյացնում են ավելի խոշոր երակային ցողուններ, որոնք բացվում են ջրապտույտային և առաջային թարթչային երակների մեջ: Թարթչային ելունները համարվում են ջրային հեղուկի գոյացման հիմնական տեղը:

Բուն անոթային թաղանթի անատոմիա

Անոթային թաղանթը (*chorioidea*) ձևավորվում է հետին կարճ թարթչային զարկերակների միջոցով, որոնք ճյուղավորվելով՝ ստեղծում են 5 շերտ. սպիտակապատյանի սահմանագծի վրա գտնվում է սւպրախորիոիդեան, որից դեպի ներս տեղակայված է խոշոր երակային ցողունների շերտը, հաջորդ շերտը միջին լուսանցք ունեցող զարկերակների և երակների շերտն է: Ավելի ներսայնորեն գտնվում է խորիոկապիլարային (խորիոմազանոթային) շերտը, որը կազմված է մանր անոթների խիտ ցանցից: Խորիոկապիլարային շերտը ցանցաթաղանթի դրսային շերտից բաժանվում է բարակ ապակենման թաղանթով:

Բուն անոթային թաղանթն ունի ինքնավար արյունամատակարարում: Այդ կապակցությամբ, անոթային ուղու առաջային բաժնի ախտաբանական պրոցեսները չեն տարածվում *chorioidea* վրա: Բուն անոթային թաղանթի խորիոկապիլարային շերտն ընկած է Բրուխի թաղանթի վրա, նա սնում է ցանցենու նեյրոէպիթելը, այդ պատճառով բուն անոթային թաղանթի հիվանդությունները, որպես կանոն, ցանցաթաղանթն ընդգրկում են ախտաբանական պրոցեսի մեջ:

Անոթային թաղանթը ցանցաթաղանթում ֆոտոքիմիական պրոցեսներն ապահովող էներգետիկ բազա է՝ մասնակցելով տեսողության ֆիզիոլոգիական ակտի մեջ:

Անոթային թաղանթը չունի զգայուն նյարդային վերջավորություններ:

Ցանցաթաղանթ (retina) - ցանցաթաղանթի շնորհիվ է իրականանում աչքի հիմնականական տեսողական ֆունկցիան: Ցանցաթաղանթը բաժանվում է երկու հատվածների՝ հետին (տեսաներվից մինչև ատամնավոր գիծը), որն օժտված է տեսողական ֆունկցիայով և առաջային (ատամնավոր գծից մինչև ծիածանաթաղանթի բբային եզրը), որտեղ այն զրկված է տեսողական ֆունկցիայից և իրենից ներկայացնում է երկշերտ էպիթել:

Ցանցաթաղանթի օպտիկ բաժինը ամուր կպած է ստորադրյալ հյուսվածքին տեսաներվի սկավառակի և ատամնավոր գծի հատվածներում: Մնացած տեղերում այն ուղղակի սփռված է անոթաթաղանթի ապակենման թիթեղի (շերտի) վար և պահվում է իր տեղում ապակենման մարմնի ճնշման, ինչպես նաև ցցիկների, ցուպիկների և պիգմենտային էպիթելի պրոտոպլազմատիկ ելուստների կապերի միջոցով: Վերջին երկու շերտերն ամուր կպած են միմյանց հետ, բայց կապը շատ փխրուն է ցանցաթաղանթի մնացած էլեմենտների հետ: Չնայած պիգմենտային էպիթելը գենետիկորեն պատկանում է ցանցաթաղանթին, անատոմիորեն այն կապված է անոթաթաղանթի հետ և այդ է պատճառը, որ որոշ պաթոլոգիական պրոցեսների ժամանակ հնարավոր է ցանցաթաղանթի շերտազատումն անոթաթաղանթից և պիգմենտային էպիթելից:

Ցանցաթաղանթը բարակ է, թափանցիկ, տարբեր տեղերում ունի տարբեր հաստություն, տեսաներվի սկավառակի մոտ 0.4մմ, կենտրոնական փոսիկում 0.1 - 0.08 մմ, ատամնավոր գծի հատվածում 0.1 մմ:

Ֆունկցիոնալ տեսակետից ցանցաթաղանթը կարելի է բաժանել երկու շերտերի՝ լուսաընկալիչ (արտաքին) և հաղորդիչ (ներքին) կամ ուղեղային, որը կազմված է երեք նեյրոններից: Վերջիններս պահպանող գլիալ հյուսվածքի հետ կազմում են տասը շերտեր;

1. պիգմենտային էպիթելի շերտը;
2. շշիկների և ցուպիկների շերտը;
3. արտաքին գիլոզ, սահմանային էլաստիկ թաղանթ;
4. արտաքին կորիզային շերտ;
5. արտաքին ցանցանման շերտ;
6. ներքին կորիզային շերտ;
7. ներքին ցանցանման շերտ;
8. գանգլիոզ բջիջների շերտ;
9. ներվաթելային շերտ;
10. ներքին գլիալ սահմանային էլաստիկ թաղանթ:

Տեսաներվի սկավառակի հատվածում տեսողական բջիջները (ցուպնիկները եւ ՀՀիկները) բացակայում են և այս տեղը ֆունկցիոնալ տեսակետից համարվում է կույր: Տեսաներվի սկավառակից 4 մմ հեռավորության վրա գտնվում է ցանցաթաղանթի կենտրոնական փոսիկը (կամ դեղին բիծը), որտեղ 0.5 - 0.8 մմ տարածության վրա տեղակայված են միայն շշիկներ (1մմ - 147300): Այս հատվածը ցանցաթաղանթի ֆունկցիոնալ կենտրոնն է, որն օժտված է ամենաբարձր տեսողությամբ: Դեպի ծայրամաս շշիկների թիվը գնալով պակասում է, ցուպիկներինը խիստ ավելանում:

<u>Տեսողական ներվը եւ հաղորդիչ ուղիները</u> – տեսաներվը կազմվում է ցանցաթաղանթի գանգլիոզ բջիջների առանցքային գլանիկներից :

Ցանցաթաղանթի ներսային կեսերից եկող թելերը կազմում են տեսաներվի ներսային մասերը , դրսայինը ՝ դրսային բաժինները : Դեղին բծից գնացող թելերը տեղակայվում են տեսաներվի ցողունի կենտրոնական մասում : Հատվածը , որտեղ հավաքվում են ցանցաթաղանթի ամբողջ մակերեսից եկող թելերը կոչվում է տեսաներվի սկավառակ: Այն տեղակայված է ոչ սիմետրիկ, աչքի հետին բեւեռից 4 մմ դեպի քթային կողմը , ունի 1.5մմ տրամագիծ (լայնակի կտրվածքը =1.5 մմ): Ներվաթելերի եւ անոթների մեծ մասը գտնվում է տեսաներվի քթային կեսում : Տեսաներվի թելիկները սկավառակն անցնելուց հետո թեքվում են հետ եւ առանձին փնջերով անցնում են սպիտապատյանի մազանման թերթիկի անցքերից : Ակնակապճում տեսաներվը գոյացնում է S- աձեւ թեքում , քանի որ այն երկար է ակնակապճից եւ անագնդի շարժումների ժամանակ չի առաջանում վերջինիս ձգում : Ներվը պարուրված է երեք թաղանթներով (արտաքին , ոստայնանման , փափուկ), որոնք հանդիսանում են գլխուղեղի թաղանթների շարունակությունը : Թաղանթների միջեւ գոյություն ունեցող տարածությունով (ինտերվագինալ տարածություն) շրջանառության մեջ է գտնվում ուղեղ ողնուղեղային հեղուկը :

Գանգի խոռոչում տեսաներվերը միանալով գոյացնում են տեսաներվի խաչվածքը , որը գտնվում է ուղեղի հիմնային մասում , թրքական թամբի հատվածում : Այստեղ տեսաներվի թելերը մասնակիորեն խաչվում են : Յուրաքանչյուր ցանցաթաղանթի դրսային կեսերից եկողները չեն խաչվում եւ մտնում են իր կողմի տեսողական տրակտր կազմի մեջ : Ցանցաթաղանթի ներսային կեսերից եկողները խաչվում են եւ մտնում են հակառակ կողմի տրակտի կազմի մեջ: Դեղին բծից եկող ներվաթելային խուրձը մասնակիորեն խաչվում է խաչվածքի կենտրոնական մասում :Խաչվածքից հետո գոյացած տեսողական տրակտը վերջանում է արտաքին ծնկանման մարմիններում , տեսողական թմբերում (մասնավորապես նրա բարձիկում) եւ վերին քառաբլուրներում : Դրանցից միայն արտաքին ծնկանման մարմիններն են համարվում տեսողական ուղիների շարունակությունը եւ առաջային տեսողական կենտրոն : Արտաքին ծնկանման մարմնի գանգլիոզ բջիջների մոտ վերջանում են տեսողական տրակտի թելերը եւ սկսվում են կենտրոնական նեյրոնի թելերը , որոնք անցնում են ներքին կապսուլայի հետին ծնկի միջով եւ մտնելով գրացիոլի փնջի

կազմության մեջ ուղղվում են դեպի ուղեղի ծոծրակային բլթի կեղեւը թռչնաբլթի ակոսի տեղամասը (sulcus calcarina):

Տեսողական անալիզատորի ներվային ուղին սկսվում է ցանցաթաղանթի գանգլիոզ բջիջներից եւ վերջանում է ուղեղի ծոծրակային բլթի կեղեւում եւ ունի ծայրամասային եւ կենտրոնական նեյրոններ : Ծայրամասային նեյրոնի մեջ են մտնում տեսաներվը , խաչվածքը (խիազման), տեսողական տրակտները , արտաքին ծնկանման մարմիններում գտնվող առաջային տեսողական կենտրոնները : Այս տեղից սկսվում է կենտրոնականը , որը վերջանում է ուղեղի ծոծրակային բլթի կեղեւում :

Ակնագնդի պարունակությունը – առաջային խցիկն այն տարածությունն է , որը գոյություն ունի առջեւից եղջերաթաղանթի հետին մակերեսի , հետեւից ծիածանաթաղանթի առաջային մակերեսի միջեւ : Առաջային խցիկի ծայրագույն պերիֆերիյան առաջային կամերայի անկյունն է : Դա նեղ տարածություն է , որտեղ ծիածանաթաղանթն անցնում է թարթչամարմնի , եղջրաթաղանթը՝ սպիտապատյանի : Խցիկի անկյունում ծիածանաթաղանթի ստրոմայի հյուսվածքը հյուսվում է եղջրաթաղանթ – սպիտապատյանին թիթեղիկների հետ եւ գոյացնում է շարակցահյուսվածքային հենք : Խցիկի անկյունում տեղակայված է շլեմյան խողովակը : Առաջային խցիկի ծավալը 0.24 սմ³ , խորությունը բբի հատվածում 3-3.5 մմ :

Հետին խցիկ – ծիածանաթաղանթի հետին մակերեսի , ոսպնյակի պարկի առաջային մակերեսի եւ ապակենման մարմնի միջեւ ընկած եռանկյունաձեւ տարածությունն է : Հետին խցիկը կողքից սահմանափակվում է թարթչամարմնով : Հետին խցիկն առաջայինի հետ է կապվում բբի միջոցով :Ջույգ խցիկները լցված են թափանցիկ ջրայն հեղուկով 1.33 բեկման ցուցանիշ : Նրա կազմի մեջ է մտնում հիմնականում ջուր , շատ փոքր քանակությամբ սպիտակուց , հանքային աղեր , վիտամին B_2 եւ C , թթվածին : Ջրային հեղուկը շլեմյան խողովակով եւ երակային սիստեմով աչքից դուրս է հանում նյութափոխանակության արգասիքները (կաթնաթթուն , ածխաթթվային գազը):

Խցիկային հեղուկն ունի շատ կարեւոր նշանակություն աչքի սնուցման համար , այն միաժամանակ պահպանում է վերջինի տոնուսը եւ մտնում է աչքի օպտիկական միջավայրի կազմի մեջ :

Հեղուկի արտահոսքը հիմնականում կատարվում է առաջային խցիկի անկյունից , այն մասամբ ֆոնտանյան տարածություններով լցվում է շլեմյան խողովակի իսկ վերջինից դուրս եկող ջրատար երակներով առաջային թարթչային երակների մեջ :

Աչքի հետին հատվածում հեղուկի արտահոսքը տեղի է ունենում թարթչամարմնի տափակ բաժնով դեպի սուպրախորիոիդալ տարածությունը (Ñ»Õáñ Ç 15-20%) , որը ջրապտույտային երակների ընթացքով կապված է տենոնյան տարածության հետ :

Øáï 1-2% Ñ»Õáñ Ç արտահոսքը տեղի է ունենում å »ñÇÝ¨ ñ³ Éï ³ ñ³ Í áõÃÛáõÝáí :

Ոսպնյակը –իրենից ներկայացնում է թափանցիկ , ճառագայթներն ուժեղ բեկող մարմին բեկման ուժը հավասար է 15-18 դպտր ³ Ï Ï áÙá¹ ³ óÇ³ ÉÇ Ñ³ Ý· ëï Ç Å³ Ù³ Ý³ Ï ¨ ÙÇÝã 30 դպտր ³ Ï Ï áÙá¹ ³ óÇ³ ÉÇ É ñÙ³ Ý Å³ Ù³ Ý³ Ï , ունի երկուռուցիկ լինզայի տեսք : Ոսպնյակը տեղակայված է ապակենման մարմնի առաջային մասում եղած հատուկ փոսիկի մեջ եւ վերջինից առանձնացված է նեղ ճեղքով : Առջեւից ոսպնյակը սահմանակից է ծիածանաթաղանթի հետ : Հատկապես շատ մոտ են իրար ոսպնյակի առաջային բեւեռը եւ ծիածանաթաղանթի բբային եզրը : Ոսպնյակը նկարագրելիս տարբերում են նրա առաջային եւ հետին մակերեսները , առաջային եւ հետին բեւեռները , վերջիններին միացնող գիծը – ոսպնյակի առանցքը , որի միջին երկարությունը 3.4 մմ է : Ոսպնյակի եզրագիծը կոչվում է հասարակած : Ոսպնյակը կազմված է պատիճից եւ էպիթելային ծագում ունեցող թելերից : Պատիճն ապակենման էլաստիկ թաղանթ է , ավելի պինդ է առաջային բաժնում եւ կոչվում է առաջային պատիճ: Պատիճի հետին բաժինը կոչվում է հետին պատիճ : Տարիքի հետ կապված պատիճը պնդանում է : Պատիճի ներքին շերտը ծագել է առաջային պատիճի քառակուսի միաշերտ էպիթելից : Բջիջները սկզբում դասավորված են անկանոն , բայց հասարակածի մոտ աստիճանաբար ընդունում են կանոնավոր շարքերով միջօրեականային ուղղություն, աստիճանաբար մեծանում են եւ երկայնակի ձգվելով վեր են ածվում ոսպնյակային թելիկների : Յուրաքանչյուր թելիկ տեղակայվում է ամբողջ պատիճի տակ : Թելերն աստիճանաբար մեկը մյուսի վրա նստելով գոյացնում են շառավղաձեւ թիթեղներ , որոնք հիշեցնում են նարնջի բլթերը : Պատիճի հետին շերտը զուրկ է էպիթելից , այն վերջանում է հասարակածի մոտ : Դեպի բեւեռներն աճող ոսպնյակի թելիկները վերջանում են աստղի ճառագայթների տեսքով շառավղաձեւ թիթեղիկների մոտ : Ոսպնյակային աստղի պատկերը լավ երեւում է պղտորված ոսպնյակում : Միջօրեականային թելերի շարքերը սոսնձվելով միջանկյալ նյութով գոյացնում են ոսպնյակի շերտերը , որոնք շերտավորրելով ծայրամասից առաջացնում են ճնշում կենտրոնական մասի վրա : Վերջինս ջրի կորուստի հետ մեկտեղ նպաստում է ոսպնյակի կենտրոնական մասի պնդացմանը , որն արդեն նկատվում է կյանքի 25-30 տարեկան հասակում , իսկ 40 տարեկանից հետո գոյանում է ոսպնյակի կոմպակտ կորիզը : Ոսպնյակն աճում է ամբողջ կյանքի ընթացքում , իսկ նրա կենտրոնական մասի սկլերոզը պահպանում է վերջինիս ծավալային չափերը :

Ոսպնյակը կախված է ցինյան կապանի բարակ թելիկներից , որոնք խաչվելով կպնում են առաջային եւ հետին պատիճին այնպես , որ թարթչամարմնի հետին մասից եկողները հյուսվում են առաջային պատիճին , առաջային մասից եկողները հետինին : Կապանի թելիկների եւ ոսպնյակի միջեւ եղած տարածությունը կոչվում է պետիտյան խողովակ :

Ոսպնյակի սնուցումը տեղի է ունենում օսմոսի եւ դիֆուզիայի ճանապարհով :

Ոսպնյակն ունի մեծ ֆիզիոլոգիական նշանակություն : Ոսպնյակով են անցնում աչքի մեջ ընկնող ճառագայթներն , այն հանդիսանում է ուժեղ բեկող միջավայր , ակտիվորեն մասնակցում է ակոմոդացիայի ակտին :

Ոսպնյակի տարիքային փոփոխությունները կապված նրա մեծության , ձեւի , կոնսիստենցիայի փոփոխությունների հետ հանգեցնում է ակոմոդացիայի թուլացմանը , որը կոչվում է պրեսբիոպիա :

Ապակենման մարմին – աչքի խոռոչի մեծ մասը լցնում է ապակենման մարմինը : ² պակենման մարմնի ծավալը ÙÇçÇÝÁ Ï³ ½ÙáõÙ ¿ 4ÙÉ Այն թափանցիկ , դոնդողանման զանգված է , որ կազմված է բարակ , նուրբ ֆիբրիլներից , որոնց միջեւ եղած տարածությունը լցված է հեղուկով :

Ապակենման մարմնի ֆիբրիլները ծայրամասում թարթչամարմնին ավելի մոտ գտնված հատվածում կարճ են եւ գոյացնում են ավելի խիտ հյուսակ քան կենտրոնական մասում , որտեղ թելերը երկար են , հյուսքը ՝ նոսր : Ապակենման մարմինը չունի ֆիքսված բջիջներ , անոթներ եւ ներվեր : Սնվում է անոթաթաղանթից եւ ցանցաթաղանթի անոթներից : Այն ռեգեներացիայի չի ենթարկվում : Նրա մասնակի կորստի դեպքում փոխարինվում է ջրային հեղուկով : Ապակենման մարմնի արտաքին մակերեսային շերտը ավելի խիտ է , պինդ քան կենտրոնականը , այն հանդիսանում է սեփական էլաստիկ մեմբրանա եւ կոչվում է առաջային սահմանային թիթեղ : Ապակենման մարմինը կապված է միայն թարթչամարմնի տափակ բաժնից եկող ցինյան կապանի զոնուլյար թելիկների եւ ոսպնյակի հետ : Ապակենման մարմնի քիմիական կազմը 98-99% ազատ եւ կապված վիճակում գտնված ջուր , ոչ օրգանական աղեր (Ca, Mg , Cl , S եւ այլն) , 0.9%-1.36% սպիտակուց ալբումինի գերակշռությամբ , ազոտ , միզանյութ եւ այլն : Սովորական ամինաթթուներից բացի կա վիգտոզին , որը ֆիբրիլների կազմի մեջ մտնող մածուցիկ , ջրում լուծվող հիդրոֆիլ նյութ է , մուցին եւ մուկոպոլիսախարիդների հետ կապված հիալուրոնաթթու , որն ապակենման մարմնին տալիս է մեծ կպչունություն : Քիմիական կազմի կայունությունն է ապահովում նրա թափանցիկությունը եւ օպտիկ ֆունկցիան : Այն համարվում է թույլ բեկող միջավայր : Բացի նշվածից ապակենման մարմինը պահում է ակնագնդի ձեւը եւ համեմատաբար կայուն ներակնային ճնշումը :

ԱԿՆԱԳՆԴԻ ԱՐՅՈՒՆԱՄԱՏԱԿԱՐԱՐՈՒՄԸ

Աչքի և ակնակապճի սնուցման հիմնական հավաքիչը (կոլեկտոր) ակնային զարկերակն է (*a.ophthalmica*)՝ ներքին քնային զարկերակի ճյուղը: Տեսանյարդի խողովակով թափանցելով ակնակապիճ, ակնային զարկերակը դիրք է զբաղեցնում տեսանյարդի ցողունի և դրսային ուղիղ մկանի միջև, ապա շրջվում է դեպի ներս, աղեղ է ստեղծում, շրջանցելով տեսանյարդը վերևից, և ակնակապճի ներքին պատին տրոհվում է ծայրային ճյուղերի, որոնք, թափածակելով կոպաճառաակնակապճային փակեղը (ֆասցիա), դուրս են գալիս ակնակապճի սահմաններից:

Ակնագնդի արյան մատակարարումը իրականացվում է ակնային զարկերակի հետևյալ ճյուղերով. 1) ցանցենու կենտրոնական զարկերակով; 2) հետին՝ երկար և կարճ թարթչային զարկերակներով; 3) առաջային թարթչային զարկերակներով՝ մկանային զարկերակների վերջնային ճյուղերով:

Անջատվելով ակնային զարկերակի աղեղից, ցանցենու կենտրոնական զարկերակն ուղղվում է տեսանյարդ երկարությամբ : Ակնագնդից 10-12 մմ հեռավորության վրա այն թափանցում է նյարդի թաղանթների միջով նրա ընդերքը , որտեղ ընթանում է նրա առանցքով և մուտք է գործում աչքի մեջ տեսանյարդի սկավառակի կենտրոնում: Սկավառակի վրա զարկերակը բաժանվում է երկու ճյուղի՝ վերին և ստորին, որոնք իրենց հերթին բաժանվում են քթային և քունքային ճյուղերի: Ցանցենու Ï ենտրոնական զարկերակը սնուցում է ցանցենին:

Հետին կարճ և երկար թարթչային զարկերակները անջատվում են ակնային զարկերակի ցողունից և ակնագնդի հետին բաժնում՝ տեսանյարդի շրջանագծի մեջ, հետին էմիսարիաների միջով թափանցում են աչքի մեջ: Հետին կարճ թարթչային զարկերակները (դրանց թիվը լինում է 6-12) ձևավորում են բուն անոթային թաղանթը:Հետին երկար թարթչային զարկերակները՝ երկու ցողունների տեսքով անցնում են սուպրախորիոիդալ տարածությունով՝ քթային և քունքային կողմերից և ուղղվում են դեպի առաջ: Թարթչամարմնի առաջային մակերեսի տիրույթով (շրջանով) յուրաքանչյուր զարկերակը բաժանվում է երկու ճյուղի, որոնք աղեղնաձև ծալվում թեքվում են և, միախառնվելով, կազմում են ծիածանաթաղանթի մեծ զարկերակային օղը: Այդ մեծ օղի ստեղծմանը մասնակցում են նաև առաջային թարթչային զարկերակները, որոնք մկանային զարկերակների վերջնային ճյուղերն են: Մեծ զարկերակային օղի ճյուղերը արյունով են մատակարարում թարթչային մարմինը և ծիածանաթաղանթը: Ծիածանաթաղանթի մեջ ճյուղերն ունեն շառավիղային ուղղություն ընդհուպ մինչև բբային եզրը :

Այսպիսով, խորիոիդեան (անոթենի) արյունն ստանում է հետին կարճ թարթչային զարկերակներից, իսկ ծիածանաթաղանթն ու թարթչային մարմինը՝ առաջային և հետին երկար թարթչային զարկերակներից:

Առաջային բաժնի (ծիածանաթաղանթ և թարթչային մարմին) և անոթային տրակտի հետին բաժնի (բուն անոթային թաղանթը) արյան շրջանառության տարբերությունը պայմանավորում է դրանց մեկուսացված ախտահարումը (իրիդոցիկլիտներ՝ ծիածանաթաղանթի և թարթչամարմնի բորբոքում, խորիոիդիտներ- բուն անոթաթաղանթի բորբոքում): Դրա հետ մեկտեղ, հետադարձ ճյուղիկների

առկայությունը չի բացառում ամբողջ անոթային տրակտի հիվանդության միաժամանակյա առաջացումը (ուվեիտներ):

Առաջային թարթչային զարկերակները տալիս են անոթներ՝ դեպի լիմբ, էպիսկլերա և լիմբի շուրջ գտնվող շաղկապենուն: Լիմբալ անոթները կազմում են երկու շերտից բաղկացած եզրային հանգուցածև ցանց՝ մակերեսային և խորանիստ: Մակերեսային շերտը մատակարարում է արյամբ էպիսկլերան ու շաղկապենին, խորանիստ՝ սնուցում է սպիտապատյանը: Երկու ցանցերն էլ մասնակցում են եղջերենու համապատասխան շերտերի սնուցմանը:

ԱԿՆԱԳՆԴԻ ԵՎ ԱԿՆԱԿԱՊՁԻ ՆՅԱՐԴԱՎՈՐՈՒՄԸ

Զգացող ներվ է համարվում ակնային ներվը (nervus ophthalmicus), որը հանդիսանում է եռվորյակ ներվի 1-ին ճյուղը: Այն սկիզբ է (անջատվում է) առնում գասերյան հանգույցից միջին գանգափոսում, ներս է մտնում ակնակապիճ վերին ակնակապճային ճեղքով և այնտեղ բաժանվում է երեք ճյուղի արցունքային (n.lacrymalis), քթա-թարթչային (n. nasociliaris), ճակատային (n.frontalis):

Արցունքային ներվը գտնվում է ակնակապճի դրսային մասում, ներվավորում է արցունքագեղձը, լորձաթաղանթի դրսային հատվածը ,վերին կոպի դրսային անկյան մաշկը: Արցունքային ներվի ստորին ճյուղիկը այտա-քունքային ներվին (n.maxillaris-ի ճյուղը) միանալուց հետո դեպի արցունքագեղձն է տանում սեկրետոր թելիկներ:

Ճակատային ներվը բաժանվում է վերակնակապճային (n.supraorbitals) և վերճախարակային (n.supratrochlear) մասերի, որոնք անցնելով ոսկրային փորվածքներով ճակատային ներվի հետ մեկտեղ ներվավորում են վերին կոպմաշկի միջային և ներսային մասերը: Եռվորյակ ներվի այս բոլոր մասերը ձայրակցում են իրար հետ և դիմային ներվի ճյուղերի հետ:

Քթա-թարթչային ներվը (n.naso-ciliaris) դեպի քթի խոռոչը տալիս է մաղոսկրային, դեպի աչքը՝ թարթչային ներվերը: Հետին թարթչային երկար ներվերը ծակելով սպիտապատյանը աչքի հետին բևեռի հատվածում սուպրախորոիդալ տարածությունով հասնում են մինչև թարթչամարմինը և ծիածանաթաղանթը, որտեղ թարթչային կարճ ներվաթելերի հետ միասին թարթչամարմնում և եղջերաթաղանթի շրջապատում գոյացնում են խիտ ներվային հյուսակ: Թափանցելով եղջերաթաղանթի մեջ, ապահովում են վերջինիս զգացողական և տրոֆիկ ներվավորումը: Ակնակապճում երկար թարթչային ներվերին միանում են ներքին քներակի հյուսակից եկող սիմպատիկ ներվաթելեր: Թարթչային հանգույցը (ganglion ciliare) ունի մոտ 2մմ մեծություն, գտնվում է դրսային ուղիղ մկանի տակ, վերջինիս և տեսաներվի արանքում, աչքի հետին բևեռից 10-18մմ հեռավորության վրա: Նրա կազմի մեջ են մտնում քթա-թարթչային ներվի երկար ցողունից եկող զգացող ներվաթելեր, որոնք բաժանվում են ներվի ցողունից ակնակապճի խորքում, ակնաշարժ ներվի ստորին ճյուղից եկող պարասիմպատիկ ներվաթելեր, ներքին քներակի հյուսակից եկող սիմպատիկ ներվաթելեր: Թարթչային հանգույցից դուրս են գալիս 4-6 թարթչային կարճ ներվեր, որոնք միանալով սիմպաթիկ ներվի ճյուղի հետ (բիբը լայնացնող) և թափանցելով սպիտապատյանը մտնում են անոթային տրակտի մեջ և բաժանվելով

25-30 ճյուղիկների տարածվում է աչքի հյուսվածքներում, հատկապես անոթային տրակտում:

Հետևաբար թարթչային կարճ ներվերը իրականացնում են աչքի շարժիչ, զգացողական և վազոմոտոր ներվավորումը:

Շարժողական նյարդերին վերաբերում են. *n.oculomotorius, n.trochlearis, n.abducens, n.facialis*:Ակնաշարժիչ նյարդը նյարդավորում է աչքի բոլոր ուղիղ մկանները (բացառությամբ արտաքին ուղիղ մկանի), ստորին թեք մկանը, վերին կոպը բարձրացնող մկանը, ակնաբբի սֆինկտերը (սեղմամկան) և թարթչային մկանը:Ճախարակային նյարդը նյարդավորում է վերին թեք մկանը, զատիչ նյարդը՝ արտաքին ուղիղ մկանը: Դիմային նյարդը ապահովում է աչքի շրջածև մկանի շարժունակությունը:

Արցունքատար համակարգի հիվանդություններ

Արցունքը արտադրվում է արցունքագեղձի և հավելյար արցունքային հյուսվածքի կողմից Krause և Wolfring գեղձերից: Արցունքագեղձը գտնվում է օրբիտայի վերին դրսային սեգմենտի առաջային հատվածում ճակատոսկրի փոսության մեջ: Այն կազմված է օրբիտալ և կոպային հատվածներից, որոնք միմյանցից անջատված են Whitnalls կապանի ֆիբրոզ հյուսվածքով: Նորմայում 10-12 արցունքային ծորաններ բացվում են կոնյուկտիվայի վերին դրսային fornix-ում: Կոպերի թարթման շնորհիվ արցունքը տարածվում է աչքի մակերեսով և սահում է կոպերի եզրով:

Արցունքր հեռանում է արցունքատար դրենաժային համակարգով, որը կազմվածէ վերին և ստորին արցունքային կանալիկուլուսներից, հասարակ/common կանալիկուլուսից, արցունքապարկից, արցունքաքթային կանալից: Արցունքը մտնում է կանալիկուլուս վեին և ստորին արցունքային կետիկներով: Արցունքային կետիկները գտնվում են կոպերի եզրի միջային հատվածում՝ մոտ 6մմ աչքի միջային անկյունից դեպի դուրս: Արցունքային կետիկը գտնվում է կոպի եզրից հետ և ընկղմված է արցունքային լճակի մեջ: Արցունքային կանալիկուլուսի վերտիկալ հատվածը 2մմ է: Կանալիկուլուսների հորիզոնական հատվածը կազմում է մոտ 8մմ: Նախկինում կարծիք կար, որ ստորին կանալիկուլուսի ֆունկցիան գերազանցում է վերինին. Սակայն ներկայումս ապացուցվել է, որ և վերին և ստորին կանալիկուլուսները հավասարապես են հեռացնում արցունքը: Արցունքապարկի մեջ բացվելուց առաջ վերին և ստորին կանալիկուլուսները միանում են և կազմում common canaliculus: Մարդկանց շատ փոքր տոկոսի մոտ վերին և ստորին կանալիկուլուսները արցունքապարկի մեջ բացվում են առանձին-առանձին: Արցունքապարկը տեղակայված է արցունքային փոսիկի մեջ, որը առջևից սահմանափակվում է առաջային lacrimal crest- ով (maxillary bone), իսկ ետևից սահմանափակվում է հետին lacrimal crest- ով (lacrimal bone): Քթի խոռոչի կողմից արցունքապարկը համապատասխանում է միջին քթային անցուղուն (միջին քթային խեցու տակ): Սա կարևոր է նշել, հատկապես էնդոսկոպիկ դակրիոցիստոռինոստոմիայի ժամանակ օստեոտոմիան ճիշտ տեղում կատարելու նպատակով: Արցունքապարկի առջևից և ետևից անցնում են միջային կանթուսի առաջային և հետին ոտիկները: Արցունքապարկը նեղանալով դեպի ներքև վեր է ածվում արցունքաքթային կանալի, որը բացվում է ստորին քթային խեցու տակ, ստորին քթային անցուղում: Hasner փականը, որը գնվում է արցունքաքթային կանալի վերջում, կանխում է քթի խոռոչից արցունքի և օդի ռետրոգրադ հոսքը: Որոշ նորածինների մոտ Hasner փականի շրջանում ի ծնե մեմբրան է լինում, որը պատճառ է հանդիսանում բնածին դակրիոցիստիտի:

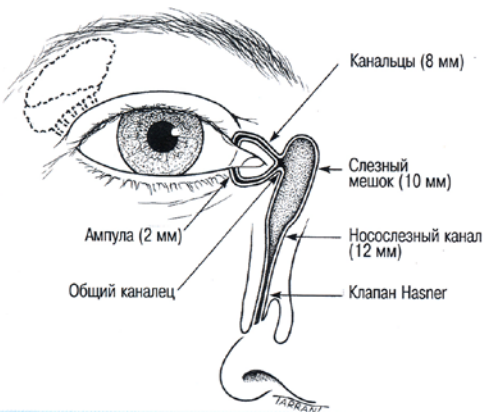

Այս ամբողջ ուղու ցանկացած հատվածում ախտաբանական փոփոխությունները կարող են պատճառ հանդիսանալ արցունքահոսության: Մեր նպատակն է հետազոտությունների միջոցով պարզել, թե յուրաքանչյուր արցունքահոսության գանգատով հիվանդի մոտ արցունքատար ուղիների որ հատվածն է խցանվել:

Արցունքատար համակարգի հետազոտություն

- Ֆլյուրեսցեինի ներկի անհայտացման թեսթ
- Արցունքատար ուղիների լվացում
- Կանալիկուլուսների պալպացիա Bowman զոնդերի միջոցով:

Ֆլուրեսցեինի կաթիլի անհետացումը իրենից ներկայացնում է բավականին պարզ ֆիզիոգիական մեթոդ, որը ցուցված է կատարել երեխաների մոտ արցունքատար ուղիների անցանելիությունը որոշելու նպատակով: 2% ֆլյուրեսցեինի մեկ կաթիլ կաթեցվում է լորձաթաղանթի ստորին անցածալքում: Նորմալ անցանելիության դեպքում ներկը պետք է անհետանա 4-5 րոպե հետո:

Արցունուքատար ուղիների լվացումը մեզ թույլ է տալիս պարզել, թե արցունքաքթային կանալը բաց է, նեղ կամ փակ: Ստորին արցունքային կետիկը լայնացնելուց հետո լակրիմալ կանյուլան տեղադրվում է ստորին արցունքային կանալիկուլուսի մեջ, և հեղուկը մղվում է արցունքատար համակարգ: Պետք է ուշադրություն դարձվի, որ կանյուլան տեղադրվի կանալիկուլուսի մեջ ֆիզիոլոգիական դիրքով և պետք չէ կանյուլայով մտնել մինչև արցունքապարկ; Արցունուքատար ուղիների անցանելիության դեպքում ամբողջ հեղուկը լցվում է հիվանդի քթի մեջ: Եթե հեղուկի մի մասը դուրս է գալիս վերին արցունքային կետիկից, իսկ մյուս մասը լցվում է քթի մեջ, ապա հիվանդի մոտ առկա է արցունքաքթային կանալի մասնակի բլոկադա: Եթե ամբողջ հեղուկը դուրս է գալիս վերին արցունքային կետիկից, ապա դրա պատճառը կամ արցունքաքթային կանալի կամ common կանալիկուլուսի բլոկադան է: Ախտուրոշումը հստակոցնելու համար այս դեպքում կատարում ենք կանալիկուկուսների պալպացիա զոնդերի օգնությամբ: Bowman 0 չափի զոնդը տեղադրում ենք ստորին կանալիկուլուսի մեջ և զգուշորեն շարժում ենք դեպի արցունքապարկ: Նորմայում զոնդը անցնելով common կանալիկուլուսը կանգ է առնում արցունքոսկրի վռա: Հետազոտողը զոնդի ծայրին հստակ զգում է այդ կոշտ դադարը (hard stop):

Եթե հիվանդի հետազոտության ժամական ամբողջ հեղուկը դուրս է գալիս վերին արցունքային կետիկից, իսկ զոնդաժի ժամանակ զոնդը հասնում է մինչև արցունքոսկր, ապա հիվանդի մոտ առկա է արցունքաքթային կանալի լրիվ բլոկադա:

Եթե զոնդաժի ժամանակ զոնդը կանգ է առնում մինչև արցունքոսկր հասնելը, փափուկ հյուսվածքների վրա, ապա սա կոչվում է soft stop: Եթե հիվանդի հետազոտության ժամական ամբողջ հեղուկը դուրս է գալիս վերին արցունքային կետիկից, իսկ զոնդաժի ժամանակ զոնդը հասնում է մինչև soft stop, ապա հիվանդի մոտ common կանալիկուլյար բլոկադա է:

Եթե հիվանդի մոտ առկա է մոնոկանալիկուլյար բլոկադա, ապա զոնդաժի ժամանակ կզգանք soft stop, իսկ արցունքաքթային կանալը անցանելի կլինի հակառակ կանալիկուլուսից:

Պետք է հատուկ նշենք, որ արցունքաքթային կանալի դիագնոստիկ զոնդաժը **խիստ** հակացուցված է:
Այսպիսով եթե ամփոփենք, արցունքատար համակարգի դիագնոստիկ թեսթերը խիստ անվտանգ են, հեշտ և շատ ինֆորմատիվ: Եթե ուշադրություն դարձրեցիք, մենք կարողացանք ախտորոշել արցունքատար համակարգի բոլոր մակարդակների բլոկադաները, առանց ռենտգեն հետազոտության:
Արցունքատար համակագի ռենտգեն հետազոտությունը և կոմպյուտերային տոմոգրաֆիան ցուցված է տրավմատիկ դեպքերում, արցումքապարկի ուռուցքի կասկածի դեպքում և բնածին անոմալիաների դեպքում:

Արցունքատար համակարգի հիվանդություններ

Սուր դակրիոցիստիտ

Պատճառը արցունքաքթքային կանալի բլոկադան է:
Սուր դակրիոցիստիտը արտահայտվում է կոպերի միջային կանթուսի շրջանում արցունքապարկի պրոյեկցիայով մաշկի հիպերէմիայով, այտուցով և խիստ ցավոտությամբ: Երբեմն այտուցվում է դեմքի կեսը: Կարող է զարգանալ նաև արցունքապարկի աբսցես:
Բուժումը իրականացվում է կոնսերվատիվ եղանակով: Եթե հիվանդի մոտ զարգացել է արցունքապարկի աբսցես, ապա նաախ կատարվում է աբսցեսի հատում: Հակաբորբոքային բուժման ֆոնի վրա, երբ սուր դակրիոցիստիտը դառնում է խրոնիկական, հիվանդը ենթարկվում է վիրահատական բուժման՝ դակրիոցիստոռհինոստոմիայի:

Խրոնիկ դակրոհոցիստիտ

Պատճառը արցունքաքթային կանալի բլոկադան է: Արտահայտվում է արցունքահոսությամբ և թարախային արտադրությամբ: Արցունքապարկը սեղմելիս կարող է լինել լորձա-թարախային արտադրություն արցունքային կետիկներից: Կարող է զարգանալ որպես դիմածնոտային վիրահատության բարդություն:
Եթե մեծահասակ հիվանդի մոտ ախտորոշվել է խրոնիկ դակրիոցիստիտ, ապա միակ բուժումը **դակրիոցիստոռհինոստոմիան է:** Հատուկ ցանկանում ենք նշել, որ ի տարբերություն մանկական տարիքի առանձնահատկությունների, մեծահասակի դակրիոցիստիտը **չի կարելի բուժել զոնդաժների օգնությամբ**: Վեջինս միայն տրավմատիկ գործողություն է և չի վերացնում կանալի բլոկադան:

Գլաուկոմա

Գլաուկոմա՝ տեսանյարդի հիվանդություն, որի ժամանակ տեղի է ունենում տեսանյարդի թելերի բնորոշ ատրոֆիա, տեսադաշտի սպեցիֆիկ նեղացում, իսկ ներակնային ճնշման մակարդակը հանդիսանում է ռիսկի գործոն:

Գլաուկոման՝ տեսողական ֆունկցիաների խանգարման բերող տեսանյարդն ախտահարող ակնային հիվանդությունների խումբ է: Երկար տարիներ գլաուկոման համարվում էր ամենավտանգավոր հիվանդություններից մեկը, քանի որ անխուսափելիորեն բերում էր կուրության: Դեռ մինչև անցյալ դարի կեսերը գլաուկոմայի ժամանակ նշանակվող միակ դեղամիջոցը Պիլոկարպինն էր, որն այժմ շատ քիչ է կիրառվում՝ նրա գործած մեծ քանակությամբ կողմնակի ազդեցությունների պատճառով: Նույնիսկ հիվանդության բժշկական անվանման ,ոմաե՝չարորակ ընթացք, մասնիկը վկայում է հիվանդի վիճակի պրոգրեսիվող վատացման մասին, անգամ գտնվելով բժշկի հսկողության տակ: Այդպես էր մինչև վերջին ժամանակները:

Այսօր գլաուկոման բուժվում է, և քանի որ այն վնասում է տեսանյարդը, այսինքն նյարդային հյուսվածք, որը, ինչպես հայտի է, չի վերականգնվում, ապա բուժումն ուղղված է առկա տեսողական ֆունկցիաների պահպանմանը և հնարավոր բարդությունների կանխարգելմանը:

Դրա համար էլ յուրաքանչյուրի համար կարևոր են հանդիսանում ինչպես հիվանդության պատճառների, զարգացման ձևերի և մեխանիզմների, կլինիկական տարբերակների և ընթացքի իմացությունը, այնպես էլ բուժման տարբեր ձևերի իմացությունը, քանի որ յուրաքանչյուր ոք հանդիսանում է հիվանդության սկիզբը հայտնաբերող առաջնային օղակ:

Գլաուկոման զարգանում է այն պահից, երբ վնասվում են տեսանյարդի նյարդաթելերը: Դրան հետևում է տեսադաշտի փոփոխությունը, որի վրա հիվանդը երկար ժամանակ ուշադրություն չի դարձնում, քանի որ տեսողության սրությունը մնում է նույնը՝ անգամ մինչև պրոցեսի 3-րդ աստիճանը: Բայց ամեն դեպքում, նյարդի վնասման անմիջական պատճառ է հանդիսանում ներակնային ճնշման մակարդակը, ընդ որում ոչ հազվադեպ, այն քիչ է բարձր (այդ դեպքերում խոսում են տանելի ներակնային ճնշման մասին): Սրա հետ կապված տարբերում են բարձր և նորմալ ճնշմամբ գլաուկոմա:

Այլ խոսքերով, գլաուկոման պայմանավորված է 3 հիմնական գործոններով.

1. տեսանյարդի վիճակը՝ սպեցիֆիկ փոփոխություններով (ատրոֆիա, էքսկավացիա և այլն)

2. տեսադաշտի բնորոշ սպեցիֆիկ փոփոխությունները (աղեղնաձև սկոտոմա՝ բացարձակ և հարաբերական, կոնցենտրիկ նեղացում, կույր կետի մեծացում և այլն)

3. ներակնային ճնշման մակարդակը:

Վերոնշյալ գործոններից 2-ը պետք է առկա լինեն՝ ,գլաուկոմաե ախտորոշումը հաստատելու համար:

Դասակարգումը

<u>Ըստ ծագման</u> հայտի են գլաուկոմայի բնածին, առաջնային և երկրորդային ձևերը:

Բնածին գլաուկոման կամ զարգացման գլաուկոման կարող է ախտորոշվել երեխայի ծնվելու առաջին օրից մինչև պատանեկական տարիքը: Այդ պատճառով նրան բաժանում են բնածին (ախտորոշվում է մինչև 2 տարեկանը), ինֆանտիլ (մինչև 7 տարեկանը) և յուվենիլ (մինչև 30 տարեկանը) ձևերի: Բնածին գլաուկոման հաճախ զուգակցվում է այլ բնածին հիվանդությունների հետ, բայց հաճախ զարգանում է ինքնուրույն: Պատճառ է հանդիսանում էմբրիոգենեզի խախտումը՝ դրենաժային համակարգի և աչքի արտաբերող հավաքող խողովակների թերզարգացմամբ: Նորածինների գլաուկոման հիմանականում բուժվում է վիրահատական եղանակով, քանի որ միայն այդ ձևով է հնարավոր շտկել այն անատոմիական փոփոխությունները, որոնք առաջ են բերում նորածնի մոտ ճնշման բարձրացում: Ընդ որում այդ ժամանակ, ծնողները նկատում են երեխայի եղջերաթաղանթի խամրածություն և այտուց, տարիքին չհամապատասխանող ցածր տեսողություն, աչքի կարմրություն, արտահայտված արցունքահոսություն, լուսավախություն, եղջերաթաղանթի մեծ չափսեր, աչքերի գույնի միմյանցից կտրուկ տարբերություն և ընդհանրապես, աչքերի միջև ասիմետրիա (բուֆթալմ, միկրոֆթալմ և այլն):

Երկրորդային գլաուկոման զարգանում է այլ ակնային հիվանդությունների հետևանքով, ինչպիսիք են բորբոքումը, արյունազեղումը (շաքարախտ, հիպերտոնիա, արյան հիվանդություններ և այլն), ներակնային ուռուցքները, չբուժված կատարակտները, աչքի տրավմաները,նաև վիրահատական միջամտություններից հետո, տարբեր դեղամիջոցների չարաշահումից և այլն:

Առաջնային գլաուկոման զարգանում է առանց որևէ տեսանելի պատճառի առկայության: Համարվում է, որ դրա համար պատասխանատու է հատուկ գեն: Եթե վերոնշյալ 2 ձևը հանդիպում են հիմանականում 1 աչքում, ապա առաջնային գլաուկոման միշտ երկկողմանի պրոցես է, չնայած նրան, որ պրոցեսի սկիզբը տարբեր է՝ ժամանակային առումով:

<u>Ըստ ներակնային ճնշման մակարդակի</u>՝ կոմպենսացված (A), երբ ՆԱՃ-ն ըստ Մակլակովի ցածր է 28 մմ ս.ս.-ից , սուբկոմպենսացված (B), երբ ՆԱՃ=28-33 մմ ս.ս., չկոմպենսացված (C), երբ ՆԱՃ-ն 34 մմ ս.ս.-ից բարձր է:

Ըստ հիվանդության շրջանի՝

1. Գլաուկոմայի կասկած, երբ արտահայտված է գլաուկոմայի 3 նշաններից մեկը:

2. Նախագլաուկոմա, երբ չնայած միայն 1 նշանի առկայությանը, կա վստահություն հիվանդության սկզբի վերաբերյալ, օրինակ, երբ մյուս աչքում ախտորոշված է սկսվող գլաուկոմա:

3. Սկսվող գլաուկոմա, երբ գլաուկոմատոզ էքսկավացիան հասնում է 6/10 չափսի, իսկ տեսադաշտում հայտնվում են սկսվող խանգարումներ՝ պարացենտրալ սկոտոմաների տեսքով (Բյերումի զոնա) կամ քթային կողմից աննշան նեղացման տեսքով:

4. Զարգացող գլաուկոմա, երբ էքսկավացիան մեծանում է՝ հասնելով 8/10 չափսի, և տեսադաշտի դեֆեկտները միաձուլվելով, գրավում են ավելի մեծ տարածք:

5. Խորացած գլաուկոմա, երբ էքսկավացիան կարող է հասնել սահմանայինի՝ 10/10, իսկ տեսադաշտը նեղանում է մինչև խողովակային ձևը: Հենց այդ ժամանակ է տուժում տեսողության սրությունը:

6. Տերմինալ գլաուկոմա, երբ տեսողության սրությունը բացակայում է, իսկ տեսանյարդը ատրոֆիայի է ենթարկվում այնքան, որ տեսադաշտը չի որոշվում: Հիմնականում պահպանված է լինում լուսազգացողությունը:

7. Բացարձակ գլաուկոմա, երբ տեսողության սրության և տեսադաշտի բացակայության հետ մեկտեղ, առկա չէ նաև լուսազգացողությունը: Բացարձակ գլաուկոմաան կարող է լինել անցավ, երբ հիվանդը գտնվում է հիպոտենզիվ դեղամիջոցների ռեժիմի տակ, և ցավոտ, երբ հիպոտենզիվ միջոցներն անօգուտ են, և վիրահատական միջամտությունն (հաճախ էնուկլեացիա, էվիսցերացիա) անխուսափելի է:

<u>Ըստ առաջային խցիկի անկյան ձևի</u>: Հետազոտությունը, որը թույլ է տալիս որոշել առաջային խցիկի անկյան իրական անատոմիան, կոչվում է գոնիոսկոպիա: Գոնիոսկոպն իրենից ներկայացնում է պրիզմաներով համալրված ոսպնյակների համակարգ , որը անատոմիական կառույցները ցույց է տալիս անկյան տակ: Առաջային խցիկի անկյունը կազմված է՝ 1.Շվալբեյի գծից, որն իրենից ներկայացնում է եղջերաթաղանթի հաստացում, 2.տրաբեկուլյար ապարատից, որը հանդիսանում է հիմնական դրենավորող օղակը, 3.Շլեմյան խողովակից, որն իրենից ներկայացնում է արտահոսող հեղուկի համար պահեստ, 4.սկլերալ ելունից, որը սկլերայի շարունակությունն է դեպի առաջային խցիկ՝ ատամիկի տեսքով, 5.թարթչային մարմնից, որը կրկնում է սկլերայի ընթացքը և ունի ինտենսիվ պիգմենտացիա, 6.ծիածանաթաղանթի արմատից, որն էլ ավարտում է առաջային խցիկի անկյան անատոմիան:

Կախված նրանից, թե առաջային խցիկի անկյան որ գոտիներն են երևում, տարբերում են՝ բաց անկյուն, փակ անկյուն և խառը տիպի գլաուկոմա: Բաց անկյունն, իր հերթին, կարող է լինել լայն առաջային խցիկի անկյունով, երբ

գոնիոսկոպով երևում են բոլոր գոտիները՝ Շվալբեյի գիծը, տրաբեկուլյար ապարատը Շլեմյան խողովակով, սկլերալ ելունը, թարթչային մարմինը և ծիածանաթաղանթի արմատը, միջին լայնության, երբ առաջային խցիկի անկյունը բաց է մինչև սկլերալ ելունը, և նեղ, երբ երևում է միայն տրաբեկուլայի սկիզբը: Խառը ձևի ժամանակ առաջային խցիկի անկյան տարբեր հատվածները կարող են ունենալ տարբեր կոնֆիգուրացիա:

Բոլոր դեպքերում ռիսկի հիմնական գործոն է հանդիսանում ներակնային ճնշման մակարդակը, որը պայմանավորված է յուրաքանչյուր վայրկյանում աչքում արտադրվող և արտահոսող հեղուկի քանակով: Արտահոսքը տեղի է ունենում, այսպես կոչված, առաջային խցիկի անկյունից, որտեղ հատուկ կառուցվածքները հեղուկն անցկացնում են անհրաժեշտ ուղղությամբ: Կախված այդ անկյան անատոմիորեն լայն, նեղ կամ փակ լինելուց, տարբերում են բաց անկյուն և փակ անկյուն գլաուկոմա: Անկյան ձևի ճիշտ որոշումն ունի կարևոր նշանակություն, քանի որ և կլինիկական ընթացքը, և բուժման մոտեցումը տարբեր են յուրաքանչյուր ձևի համար: Անկյան ձևը կարող է որոշել միայն բժիշկը՝ հատուկ հետազոտության միջոցով:

Բաց անկյուն գլաուկոման ամենահաճախն է հանդիպում: Այն ունենում է խրոնիկական, դանդաղ ընթացք: Ընդ որում, ճմշման բարձրացումը կապված է արտահոսքի խանգարման հետ՝ անատոմիորեն բաց անկյան պարագայում (խցանվում են հեծանիկային ցանցի անցքերը, դիստրոֆիկ փոփոխությունների են ենթարկվում տրաբեկուլաները և շլեմյան խողովակը): Հիվանդության ընթացքն աննկատ է, հիմնականում անցավ, երկար ժամանակ չի իջնում տեսողության սրությունը: Սկզբնական շրջանում միակ գանգատը կարող է լինել աչքերում դիսկոմֆորտը, իսկ ավելի ուշադիր հիվանդները նշում են տեսադաշտի ախտահարում: Այս ձևի ժամանակ, նույնիսկ ուշ շրջաններում, տեսողության սրությունը կարող է նորմայի սահմաններում մնալ, բայց տեսադաշտը նեղանում է մինչև խողովակային ձևը: Պետք է նշել, որ գլաուկոմային բնորոշ է տեսադաշտի նեղացումը քթային կողմից, և մինչև վերջին փուլերը դեռ պահպանվում է որոշակի տեսողություն քունքային կողմում:

Հատկապես ուշադիր պետք է լինեն գենետիկական նախատրամադրվածությամբ հիվանդները, մեկ աչքում արդեն գլաուկոմա ունեցողները, կարճատեսները, հեռատեսները և այլն:

Փակ անկյուն գլաուկոման ունի փոքր-ինչ այլ ընթացք: Նրա խրոնիկական ընթացքը նման է բաց անկյունինին՝ որոշ յուրահատկություններով: Կապված երեկոյան ժամերին, մութ միջավայրերում, մոտ հեռավորության վրա երկար աշխատելուց, միդրիատիկների օգտագործելուց անկյան հնարավոր փակվելու հետ, ներակնային ճնշման մակարդակը կարող է կտրուկ բարձրանալ, առաջ բերելով արցունքահոսություն, գլխացավեր, տեսողության մշուշոտում, աչքի կարմրածություն, ծիածանային շրջանների առկայություն՝ լույսի արհեստական աղբյուրին նայելիս: Այդ դեպքերում ամենաարդյունավետ և, շատ հաճախ, միակ

բավարար միջամտությունն է հանդիսանում անկյան լազերային բացումը՝ ատրավմատիկ, ոչ ինվազիվ պահպանողական և շատ էֆեկտիվ մեթոդ:

Փակ անկյունների չբուժված ձևերը բերում են գլաուկոմայի սուր նոպայի՝ ավելի վտանգավոր վիճակի, որի ժամանակ տեսողությունը հաշված ժամերի ընթացքում կարող է իջնել, ընդհուպ մինչև լուսազգացողություն: Ժամանակին սկսված ճիշտ բուժումը կարող է տեսողության որոշ մաս վերադարձնել հիվանդին: Սիմպտոմները և հիվանդի գանգատները տարբերվում են խրոնիկական ձևերից՝ սուր ցավ աչքում, արտահայտված կարմրածություն, արցունքահոսություն ,գլխի նույն կողմի անտանելի ցավեր, սրտխառնոց, փսխում, տեսողության կտրուկ վատացում և այլն: Այդպիսի վիճակը կարող է շարունակվել մի քանի ժամից մինչև մի քանի օր, քանի դեռ անհրաժեշտ միջոցառումներ չեն կիրառվել: Վիճակի անհետաձգելիության հետ կապված հիվանդները բժշկի են դիմում ավելի շուտ, քան բաց անկյուն գլաուկոմայի ժամանակ: Օբյեկտիվ տեսնում ենք եղջերաթաղանթի այտուց, ծանծաղ առաջային խցիկ, բբի լայնացում և լույսի նկատմամբ ռեակցիայի բացակայություն, հիպերեմիա: Որոշակի տեսողություն կարող է վերադարձվել, սակայն կտրուկ փոխվում է տեսողության որակը, քանի որ տեսնյարդը կրում է անդառնալի փոփոխություններ, իսկ նյարդի պարալիչի հետևանքով լայն մնացած բիբը թույլ չի տալիս տեսողությունը ֆոկուսավորել: Գլաուկոմայի յուրաքանչյուր նոպա բերում է աչքի կառույցների դեֆորմացիայի: Այս դեպքում միզամուղների և հիպոտենզիվ պրեպարատների նշանակումը զգալի բարելավում է վիճակը:

Վերը շարադրվածից պարզ է դառնում, որ ժամանակին սկսված բուժումը կարող է կանխել լուրջ խնդիրների առաջացումը գլաուկոմայի ժամանակ, դրանով կանգնեցնելով հիվանդության զարգացումը:

Բուժումը

Այսօր կա գլաուկոմայի բուժման 3 հիմնական մեթոդ՝ կոնսերվատիվ դեղամիջոցային, լազերային և վիրաբուժական: Գլաուկոմայի բուժման համար նշանակվում են աչքի կաթիլներ, որոնք կամ ճնշում են ներակնային հեղուկի արտադրումը կամ հեշտացնում ներակնային հեղուկի արտահոսքը աչքից: Լազերային բուժման մեթոդները ավելի հաճախ օժանդակ բնույթ ունեն և ուղղված են կամ անկյան բացմանը կամ առկա ուղու լայնացմանը: Բոլոր դեպքերում նրանք ուղղված են արտահոսքի լավացմանը:Փակ անկյան ժամանակ լազերային միջամտությունը հանդիսանում է առաջնային անհրաժեշտ և, շատ հաճախ, բավարար մեթոդ ներակնային ճնշումը կարգավորելու համար: Վիրահատություններն ուղղված են աչքից դեպի ընդհանուր անոթային համակարգ հեղուկի արտահոսքի համար հատուկ ուղիների ստեղծմանը: Նրանք կատարվում են այն ժամանակ, երբ դեղամիջոցները և լազերը չեն կարգավորում ճնշումը, երբ դրանք հակացուցված են կամ, երբ տեսանյարդի վիճակը պահանջում է ճնշման շատ ցածր մակարդակ: Երբեմն բժիշկը, որպես առաջին միջամտություն, խորհուրդ է տալիս վիրահատականը: Դա նշանակում է, որ տեսանյարդի վիճակը և տեսողական օրգանի ֆունկցիաները այն աստիճան վատացած են, որ թույլ չեն տալիս կատարել

միջանկյալ միջամտություններ, քանի որ անհրաժեշտ ցածր ճնշումը հնարավոր է միայն վիրահատությունից հետո:

Գլաուկոմայի պրոգրեսիայի հսկման համար կատարվում են հետևյալ հետազոտությունները՝

1. Վիզիոմետրիա
2. Բիոմիկրոսկոպիա
3. Տոնոմետրիա
4. Գոնիոսկոպիա
5. Օֆթալմոսկոպիա
6. Պերիմետրիա (պրոցեսի առկայության և պրոգրեսիայի մասին վկայող հիմնական ցուցանիշ)

7.Օպտիկական կոհերենտային տոմոգրաֆիա կամ այլ նման մեթոդներ, որոնք ցույց են տալիս փոփոխություններ, որոնք չեն հայտնաբերվում սովորական հետազոտություններով:

Դեղորայքային բուժում

1-ին խումբ՝ դեղամիջոցներ, որոնք ճնշում են հեղուկի սեկրեցիան, արգելակելով թարթչային մարմնի այն կառույցները, որոնք պատասխանատու են ջրային հեղուկի քանակի և որակի համար:

ա) β-բլոկատորները չեզոքացնում են β-ընկալիչներում կատեխոլամինների էֆեկտը, իջեցնում են ՆԱՃ-ն: Նրանք կարող են լինել սելեկտիվ և ոչ սելեկտիվ: Ոչ սելեկտիվները հավասար չափով արգելակում են թարթչային մարմնում առկա β-1 և β-2 ընկալիչները: Ինչպես հայտնի է β-1 ընկալիչներ կան սրտամկանում, իսկ β-2՝ բրոնխներում: Այս խմբին են պատկանում՝ Timolol, Timoptic, Arutimolol և այլն: Betaxolol՝ գլաուկոմայի ժամանակ կիրառվող ամենատարածված սելեկտիվ դեղամիջոցն է:

բ) α-2-ագոնիստները խթանում են թարթչային մարմնի α-2 ընկալիչները, որոնց քանակությունն ավելի քիչ է, քան β-2 ընկալիչներինը, դրա համար էլ հիպոտենզիվ արդյունքն էլ ցածր է: Այս խմբին են պատկանում՝ Brimonidin, Alphagan:

գ) Կարբոանհիդրազի (որն առկա է նաև թարթչային էպիթելում) ինհիբիտորների թե տեղային (դորզոլամիդ) թե ընդհանուր (դիակարբ) կիրառմամբ: Նրա արգելակումը կասեցնում է նատրիումական և կալիումական միացությունների իոնային փոխանակությունը: Այս խմբին են պատկանում՝ Trusopt, Azopt և այլն:

դ) Ադրենէրգիկ ագոնիստներ, որոնց ընկալիչները, բացի թարթչային մարմնից, գտնվում են նաև Մյուլլերի մկանում, բիբը լայնացնող մկանում, մանր զարկերակներում, որն էլ սահմանափակում է նրանց լայն կիրառումը, քանի որ հնարավոր է ՋՃ-ի բարձրացում, միդրիազ, կոպի ռետրակցիա:

2-րդ խումբ դեղամիջոցներ, որոնք լավացնում են արտահոսքը:

ա) Միոտիկներ, որոնք պարասիմպաթոմիմետիկ են: Խթանում են թարթչային մարմնի և բբի մուսկարինային ընկալիչները, որոնք բբի նեղացման միջոցով բացում են առաջային խցիկի անկյունը, դրանով նաև մուտքը դեպի դրենավորող համակարգ: Սրանց է պատկանում՝ Pilocarpine : Տեղային կողմնակի ազդեցություններն են՝ միոզ, միոպիզացիա, կատարակտոգենություն և այլն:

բ) Պրոստագլանդինների անալոգներ: Հիպոտենզիվ ազդեցությունը կապված է ուվեոսկլերալ արտահոսքի (կազմում է ընդհանուր արտահոսքի 20%-ը) լավացման հետ: Կապված այն բանի հետ, որ պրոստագլանդինները հանդիսանում են բորբոքային պրոցեսի մաս, նրանց զգուշությամբ են կիրառում առաջային հատվածի բորբոքումների ժամանակ: Նրանց են պատկանում՝ Travatan, Xalatan և այլն: Ունեն ամենաշատ հիպոտենզիվ էֆեկտը:

Կողմնակի ազդեցություններից հայտնի են հիպերեմիան, ծիածանաթաղանթի և կոպերի հիպերպիգմենտացիան, թարթիչների երկարումը, աֆակիկ աչքերում՝ մակուլայի այտուցը տեսողության իջեցմամբ:

3-րդ խումբ դեղամիջոցները համակցված են՝ ուժեղացնելով հիպոտենզիվ ազդեցությունը: Դրանցից են՝ Cosopt (Timolol և Trusopt), Xalacom (Xalatan և Timolol), Fotil (Timolol և Pilocarpine) և այլն:

4-րդ խումբ՝ապագայի դեղամիջոցներ են՝ նեյրոպրոտեկտորներ, ապոպտոզը երկարացնող: Այսօր տեղային կիրառվող դեղամիջոցներից նեյրոպրոտեկտորային ազդեցություն ունեն՝ Brimonidine, Betaxolol:

Լազերային բուժում

1. Արգոն կամ դիոդ լազերային տրաբեկուլոպլաստիկա, էությունը կայանում է նրանում, որ տրաբեկուլյար հատվածի վրա կատարվում են կետային լազերային կոագուլյացիաներ, որը մեծացնում է ջրային հեղուկի արտահոսքը և իջեցնում է ՆԱՃ-ն: Կիրառվում է առաջային խցիկի անատոմիորեն բաց անկյան դեպքում:

2. YAG-լազերային իրիդէկտոմիա, որը կատարվում է փակ անկյուն գլաուկոմաների դեպքում՝2 աչքում փակ անկյուն գլաուկոմայի նոպայի ժամանակ:

Վիրահատական բուժում

1. Տրաբեկուլէկտոմիա, գլաուկոմայի դեպքում ամենատարածված վիրահատական միջամտությունն է, որի ժամանակ ձևավորում են ֆիստուլա (առաջային խցիկից ջրային հեղուկի արտահոսքը դեպի սուբտենոնյան տարածություն ապահովելու համար)՝ ՆԱՃ-ն իջեցնելու համար:

2. Գոնիոտոմիա կամ տրաբեկուլոտոմիա, կատարվում է բնածին գլաուկոմայի ժամանակ մինչև 2 տարեկանը:

3. Դրենավորող համակարգերի պատվաստում, ինչպիսին է, օրինակ, Ահմեդ-գլաուկոմա-փականը, որոնք պատվաստվում են պերիսկլերալ տարածություն՝

դրենավորող խողովակը առաջային խցիկ մտցնելով: Իրականացվում է, երբ այս կամ այն պատճառով սովորական վիրահատությունն անարդյունավետ է (նեովասկուլյար, ուվեալ):

Այսպիսով, ժամանակին հայտնաբերումը, ախտորոշումը և բուժման սկսելը թույլ են տալիս ոչ միայն խուսափել վիրահատությունից, այլ նաև պահպանել տեսողությունը: Չբուժված գլաուկոման բերում է անդառնալի անխուսափելի կուրության: Ժամանակին սկսված բուժումը և մշտական հսկողությունը թույլ են տալիս պահպանել տեսողությունը մինչև խորը ծերություն:

Եղջրենու հիվանդություններ

Եղջրենու հիվանդություններն իրենցից լուրջ խնդիր են ներկայացնում, քանի որ հաճախ խախտում են նրա թափանցիկությունը՝ հանգեցնելով տեսողության կայուն խաթարման՝ սկսած տեսողության թեթև մշուշոտությունից մինչև տոտալ կուրություն: Եղջրենու հիվանդությունները լինում են բորբոքային (կեռատիտներ), դիստրոֆիկ և դեգեներատիվ բնույթի: Պերիֆերիկ եղջրենում հանդիպում են նաև նեոպլաստիկ հիվանդություններ:

Եղջրենու բորբոքային հիվանդություններ (կեռատիտներ)

Կեռատիտները հաճախ են հանդիպում, և ըստ բորբոքման բնույթի լինում են ինֆեկցիոն և իմունային: Ինֆեկցիոն բորբոքումները կարող են առաջանալ էկզոգեն ինֆեկցիայից և էնդոգեն ինֆեկցիայից, որը մեծ մասամբ կրում է իմունային բնույթ:
Եղջրենու էկզոգեն ինֆեկցիաներն առաջանում են միկրոօրգանիզմների ուղղակի ներխուժման հետևանքով, որոնց սովորաբար նախորդում է էպիթելի միկրովնասվածքը: Էկզոգեն ինֆեկցիոն կեռատիտներն ըստ ծագման կարող են լինել բակտերիալ, վիրուսային, սնկային և պարազիտար: Եղջրենու էնդոգեն ինֆեկցիաները կամ բորբոքումները այդքան էլ հաճախ չեն հանդիպում, քանի որ եղջրենին ավասկուլյար է: Ինչևէ, եղջրենին ներառվում է սիստեմային, ալերգիկ կամ գերզգայունության ռեակցիաների մեջ. ինտերստիցիալ և ֆլիկտենուլյար կեռատիտները հանդիսանում են նմանատիպ օրինակներ: Եղջրենին կարող է շարունակական երկրորդային ձևով ընդգրկվել բորբոքային պրոցեսի մեջ կոնյունկտիվայի, սկլերայի և անոթաթաղանթի հիվանդությունների ժամանակ, քանի որ այս հյուսվածքները եղջրենու հետ գտնվում են ուղղակի անատոմիական կապի մեջ: Կեռատիտներն իրենց բնույթով լինում են երկու տեսակի՝ խոցոտվող, երբ եղջրենու ամբողջականությունը խախտված է, և ոչ խոցոտվող, երբ եղջրենու էպիթելն ինտակտ է: Կլինիկորեն խոցոտվող կեռատիտը լինում է 2 տեսակի՝ մակերեսային և խորը: Ըստ տոպոգրաֆիայի՝ լինում է կենտրոնական, հարկենտրոնական և մարգինալ:
Կեռատիտներով հիվանդները խիստ սիմպտոմատիկ են: Նրանք գանգատվում են աչքի կարմրությունից, լուսավախությունից, արցունքահոսությունից, բլեֆարոսպազմից, ցավից, զգալի դիսկոմֆորտից, օտար մարմնի զգացումից:
Ինֆեկցիոն և իմունային կեռատիտները հաճախ դժվար է իրարից դիֆերենցել: Ինչևէ, որոշ կլինիկական առանձնահատկություններ օգնում են դրանց իրարից տարբերակել.

- Բոլոր տեսակի ինֆեկցիոն բորբոքումների ժամանակ առկա է էպիթելի դեֆեկտ, իսկ իմունային բորբոքման ժամանակ հաճախ էպիթելն ինտակտ է:
- Զգալի լորձաթարախային արտադրությունն ակնաճեղքից տիպիկ է ինֆեկցիոն պրոցեսներին:
- Ինֆեկցիոն բորբոքումներին նաև բնորոշ է հաճախ հիպոպիոնի (բորբոքային բջջիջների նստվածք առաջային խցիկում) առկայությունը, որը հազվադեպ է զուգակցվում իմունային բորբոքումների հետ:

Երբ բորբոքման բնույթը / պատճառը պարզ չէ, խորհուրդ է տրվում կատարել եղջրենու քերուկի ցանքս՝ պարզելու միկրոօրգանիզմի առկայությունը, նրա տեսակը և զգայունությունը դեղորայքների հանդեպ: Կեռատիտներից հետո հաճախ մնում է կայուն պղտորում: Եթե այն մեղմ պղտորում է կոչվում է ամպիկ, եթե ինտենսիվ է կոչվում է հատ:

Եթե հատը կենտրոնական տեղակայում ունի ցուցված է եղջերենու փոխպատվաստում՝ թափանցող կեռատոպլաստիկա:

Ինֆեկցիոն կեռատիտներ

1.Բակտերիալ կեռատիտ

Եղջրենու բակտերիալ ինֆեկցիան տեսողությանը սպառնացող ախտահարում է: Որոշ տեսակներ ունեն սուր սկիզբ և արագորեն հանգեցնում են ստրոմալ բորբոքման: Բուժում չանցկացնելու դեպքում կարող է զարգանալ եղջրենու թափածակում (պերֆորացիա) և ինֆեկցիայի տարածում հարակից հյուսվածքները: Բակտերիալ կեռատիտը հաճախ առաջանում է պիոգեն միկրոօրգանիզմներով էկզոգեն ինֆեկցիայի արդյունքում (Staphylococcus aureus, Pseudomonas aeruginosa, Pneumococcus, Gonococcus և այլ), ուստի և դրանցով հարուցված կեռատիտը կրում է թարախային բնույթ և հաճախ անվանվում է եղջրենու թարախային խոց: Եղջրենու ինտակտ էպիթելը պատնեշ է հանդիսանում այս միկրոօրգանիզմների ներթափանցման համար, ուստի և էպիթելի ամբողջականության խախտումը ռիսկի գործոն է հանդիսանում բակտերիալ կեռատիտի առաջացման համար: Հետևաբար, եղջրենու քերծվածքը տրիվիալ տրավմայի, օտար մարմնի կամ տրիխիազի հետևանքով հեշտացնում է այս միկրոօրգանիզմների ներթափանցումը: Բացառություն են կազմում գոնոկոկը և դիֆթերիա բացիլուսը (Diphtheria bacillus-ը), որոնք կարող են ներթափանցել ինտակտ էպիթելի միջով:

Եղջրենու բակտերիալ խոցով հիվանդները գանգատվում են ցավից, աչքի կարմրությունից, լուսավախությունից, արցունքահոսությունից, տեսողության վատացումից: Ճեղքային լամպով դիտելիս հայտնաբերվում է կոնյունկտիվայի ինեկցիա, որն առավել արտահայտված է լիմբի շրջանում: Բակտերիալ խոցին բնորոշ է էպիթելի դեֆեկտը հստակ դեմարկացիոն եզրերով , ստորադաս թարախային ինֆիլտրատը, որն ունի ոչ հստակ սահմաններ և շրջապատված է շրջակա ստրոմայի այտուցով: Հաճախ առկա է էնդոթելին կպած բորբոքային թիթեղիկ (plaque), առաջային խցիկում խիստ արտահայտված բորբոքային ռեակցիա՝ հիպոպիոն: Ճշգրիտ ախորոշմանն օգնում է եղջրենու քերուկի ցանքսը, միկրոսկոպիկ հետազոտությունը: Նախքան անտիբիոտիկների նկատմամբ զգայունության պատասխանի պատրաստ լինելը խորհուրդ է տրվում բուժումը սկսել լայն սպեկտրի անտիբիոտիկների կաթիլներով, ինչպիսիք են ֆտորքվինոլոնները (մոքսիցին, գատիֆլոքսացին, լեվոֆլոքսացին և այլն), կարելի է նշանակել նաև սուլֆանիլամիդներ, միդրիատիկներ:

<u>Պնևմոկոկային խոց (ulcus serpens)</u>

Պնևմոկոկային խոցը, որը հարուցվում է Streptococcus pneumoniae-ով, գրականության մեջ հայտնի է նաև սողացող խոց անվանումով: Այն միշտ ուղեկցվում է հիպոպիոնով: Խոցը սկսվում է մոխրասպիտակավուն սկավառակի տեսքով եղջրենու կենտրոնում և ունենում է ինֆիլտրացիոն եզրեր: Պնևմոկոկից արտազատված տոքսինները թափանցում են առաջային խցիկ և հարուցում խիստ արտահայտված իրիդոցիկլիտ՝ պոլիմորֆոնուկլեար լեյկոցիտների կուտակումով: Հիպոպիոնը ստերիլ է մնում այնքան ժամանակ, քանի դեռ դեսցեմենտյան թաղանթն ինտակտ է, քանի որ վերջինս անթափանցելի է միկրոօրգանիզմների համար : Խոցը պրոգրեսիվում է ինֆիլտրատի առավել ինտենսիվ հատվածի եզրից՝ ստանալով աղեղնաձև տեսք, հանգեցնում եղջրենու նեկրոզի և թափածակման՝ բուժում չստանալու դեպքում:

2.Մնկային կեռատիտ

Ավելի հազվադեպ է հանդիպում: Առավելապես դիտվում է գյուղական բնակչության մոտ: Եղջրենու միկրոտրավման հողի կամ բանջարեղենի հետ հանդիսանում է հիմնական ռիսկի գործոնը: Կորտիկոստերոիդների երկարատև կիրառումը նույնպես հանդիսանում է նախատրամադրող գործոն (իմունոսուպրեսիայի պատճառով): Աչքն ախտահարող սնկերի հիմնական տեսակներն են Candida albicans-ը, Aspergillus fumigatus-ը և Fusarium-ը:

3.Պարազիտար կեռատիտ (ականտամեոբա կեռատիտ)

Ականտամեոբա կերատիտը հազվագյուտ հանդիպող պրոտոզոային ինֆեկցիա է: Նրան բնորոշ է խիստ ցավը, լուսավախությունը, արցունքահոսությունը, տեսողության վատացումը և կենտրոնական եղջրենում օղակաձև ինֆիլտրատի առկայությունը: Այս կեռատիտը առավելապես հանդիպում է կոնտակտային լինզա կրողների մոտ, որոնք օգտագործում են ոչ ստերիլ լուծույթներ լինզաներն ախտահանելու համար:

4.Հերպետիկ կեռատիտ

Վիրուսային կեռատիտները զգալիորեն հաճախ են հանդիպում և նրանց մեջ առավել հաճախ հերպես սիմպլեքս վիրուսի առաջին տեսակով (HSV) և վարիցելլա զոստեր վիրուսով (VZC) հարուցված կեռատիտները:

Հերպես բառը հունարենից թարգմանաբար նշանակում է սողալ: Հերպես սիմպլեքս վիրուսային ինֆեկցիան տարածվում է ինֆեկցված օջախների կամ նրանց սեկրետների ուղղակի կոնտակտի միջոցով (համբույր կամ սեռական կոնտակտ): Վարակը կարող է փոխանցվել նորածիններին ծննդաբերական ուղիներից, եթե մայրն ունի գենիտալ ինֆեկցիա: Առաջնային ինֆեկցիայից հետո վիրուսը թափանցում է տրիգեմինալ գանգլիոն, որտեղ կարող է մնալ լատենտ տարիներ շարունակ:

<u>Առաջնային օկուլյար HSV ինֆեկցիան</u> սովորաբար դրսևորվում է մոնոլատերալ բլեֆարոկոնյունկտիվիտի ձևով: Կոնյունկտիվայի բորբոքային ռեակցիան ֆոլիկուլյար է և զուգակցվում է պրեաուրիկուլյար լիմֆատիկ հանգույցի մեծացմամբ: Կոպմաշկի վրա առկա վեզիկուլները (բշտիկները) կարևոր են ախտորոշման համար: Առաջնային օկուլյար HSV ինֆեկցիայով հիվանդների մոտ կարող է զարգանալ էպիթելիալ կեռատիտ, սակայն ստրոմալ կեռատիտ կամ ուվեիտ հազվադեպ է զարգանում: Առաջնային օկուլյար HSV ինֆեկցիան ինքնասահմանափակվող հիվանդություն է: Per os և տեղային տրված հակավիրուսային դեղորայքներն արագացնում են ախտանշանների վերացումը:

<u>Ռեցիդիվող օկուլյար ինֆեկցիան</u> առաջանում է լատենտ ինֆեկցված տրիգեմինուսի գանգլիոնում վիրուսի ռեակտիվացիայի հետևանքով, վերջինիս՝ նյարդերի աքսոններով անտերոգրադ տրանսպորտի հետևանքով դեպի սենսոր նյարդերի վերջույթները և ապա աչքի մակերեսի էպիթելը: Ռեցիդիվող HSV-ը կարող է ախտահարել աչքի ցանկացած հյուսվածք, ներառյալ կոպերը, կոնյունկտիվան, եղջրենին, ծիածանաթաղանթը, տրաբեկուլյար ցանցը, սակայն առավել հաճախ հանդիպում են հետևյալ կլինիկական տեսակները.

-բլեֆակոնյունկտիվիտ
-էպիթելիալ կեռատիտ (մակերեսային)
-ստրոմալ կեռատիտ

-իրիդոցիկլիտ
Բլեֆարոկոնյուկտիվիտը կլինիկորեն չի տարբերվում առաջնային օկուլյար ինֆեկցիայի ժամանակ առաջացած բլեֆարոկոնյուկտիվիտից, ունի նույն պատկերը: Հակավիրուսային դեղորայքները կրճատում են հիվանդության տևողությանը:

Էպիթելիալ կեռատիտ: Հիվանդները գանգատվում են օտար մարմնի զգայողությունից, լուսավախությունից, կարմրությունից և տեսողության մշուշոտվելուց: Էպիթելիալ կեռատիտին ամենից բնորոշ օջախը դենդրիտիկ (ծառանման ճյուղավորված) խոցն է (dendritic ulcer): Այն առաջանում է վիրուսի բազմացման արդյունքում: Էպիթելում առաջանում են թափանցիկ բշտիկներ, որոնք շատ արագ միանում են իրար՝ ստանալով ճյուղավորված՝ դենտրիտիկ տեսք տերմինալ լայնացումներով: Էպիթելը դենդրիտի հիմքում դեսկվամացվում է և ներկվում է ֆլյուորեսցեին ներկով: Եղջրենու զգայողությունը սովորաբար իջնում է: Դենդրիտիկ օջախը կարող է տարածվել տարբեր ուղղություններով, ստանալ ամեոբային բնորոշ կոնֆիգուրացիա, որն անվանվել է աշխարհագրական խոց: Այս տեսակի օջախը սովորաբար զարգանում է սխալմամբ նշանակված կորտիկոստերոիդային կաթիլների հետևանքով, որոնք հանգեցնում են հյուսվածքի դիմադրողականության անկմանը, վիրուսի առավել արագ ռեպլիկացիային: Էպիթելիալ կեռատիտը ախտորոշվում է կլինիկորեն: Կասկածելի դեպքում կատարվում է էպիթելի քերուկի հետազոտություն պոլիմերազային շղթայական ռեակցիաների մեթոդով (PCR)՝ վիրուսի ԴՆԹ-ն հայտնաբերելու համար: Դենդրիտիկ կեռատիտի դիֆ. ախտորոշումը կատարվում է Herpes Zoster պսեդոդենդրիտի հետ, որն իրենից ներկայացնում է էպիթելի հիպերպլազիա և ներկվում է վարդագույն բենգալյան ներկով, այլ ոչ թե ֆլյուորեսցեինով: Բուժումը կատարվում է հակավիրուսային դեղորայքներով՝ ացիկլովիրի 3% աչքի քսուք կամ գանցիկլովիր, Oftan Idu, Vidarabine, Trifluridine,ինտերֆերոն աչքի կաթիլներով: Կորտիկոստերոիդային կաթիլները հակացուցված են:
Ստրոմալ կեռատիտը սովորաբար զարգանում է էպիթելիալ կեռատիտի մի քանի էպիզոդներից հետո: Տարբերում են նրա 2 տեսակ. նեկրոզվող և ոչ նեկրոզվող (դիսկաձև կամ ինտերստիցիալ):

<u>Դիսկաձև (սկավառակաձև) կեռատիտն</u> իրենից ներկայացնում է ստրոմայի (կեռատոցիտների) գերզգայունության իմունային ռեակցիա՝ ուղղված հերպետիկ ինֆեկցիայի հանդեպ: Կլինիկորեն արտահայտվում է եղջրենու կենտրոնական հատվածի սկավառակաձև այտուցի ձևով, որն ընդգրկում է ստրոման և էպիթելը: Էպիթելի խոցոտում երբեք չի լինում, այն ինտակտ է միշտ: Կարող են լինել կեռատիկ պրեցիպիտատներ էնդոթելի վրա այդ այտուցի հատվածում, որը վկայում է առաջային խցիկում մեղմ բորբոքային ռեակցիայի մասին: Բուժումը կատարվում է ստերոիդների կաթիլների միջոցով, տրվում են նաև per os հակավիրուսային դեղորայքներ (Acyclovir, Valacyclovir-ի հաբեր) պրոֆիլակտիկ նպատակով:

<u>Նեկրոզվող կեռատիտը</u> հազվադեպ է հանդիպում: Տիպիկ օջախն ունի պանրանման դեղնասպիտակավուն տեսք, որը նման է բակտերիալ կեռատիտին: Առկա է ցիլիար/պերիկոռնեալ ինյեկցիա, ստրոմայի վասկուլյարիզացիա, էպիթելի դեֆեկտ: Պաթոգենեզում նկարագրված է ինչպես իմունային բորբոքումը, այնպես էլ վիրուսի ակտիվ ներխուժումը ստրոմալ հյուսվածք: Ուստի բուժման մեջ կիրառվում են կորտիկոստերոիդներ քիչ քանակով (օրը 2-3 անգամ), հակավիրուսային դեղորայքներ

ինչպես տեղային օգտագործման (Acyclovir քսուք), այնպես էլ per os (Acyclovir, Valacyclovir և այլն): Հերպետիկ կեռատիտի բազմաթիվ ռեցիդիվների ընթացքում կարող է զարգանալ մետահերպետիկ կեռատիտ/խոց, որի հիմքում ընկած է նեյրոտրոֆիկ մեխանիզմը: Այս խոցը սովորաբար կլոր կամ օվալ է, պարացենտրալ տեղակայման: Ակտիվ վիրուս չի հայտնաբերվել, ուստի բուժումը կատարվում է էպիթելի վերականգնումը լավացնող դեղամիջոցներով (արհեստական արցունքի կաթիլներ, բուժական փափուկ կոնտակտային լինզաներ, սոլկոսերիլ, ակտովեգին աչքի ժելե): Դրական արդյունք չդիտվելու դեպքում կատարվում է վիրաբուժական միջամտություն՝ ամնիոտիկ մեմբրանի տրանսպլանտացիա կամ կոնյունկտիվայի լոսկուտով խոցի ծածկում, տարզոռաֆիա:
Եթե հերպետիկ կեռատիտների արդյունքում զարգացել է եղջրենու կենտրոնական սպի, որը զգալի իջեցրել է տեսողության սրությունը, ապա տեսողության լավացման համար ցուցված է եղջրենու փոխպատվաստում՝ կեռատոպլաստիկա:

Իմունային կամ ոչ ինֆեկցիոն կեռատիտներ

Ոչ ինֆեկցիոն կեռատիտները լինում են 2 տեսակի՝ միկրոխոցային (microulcerative) և մակրոխոցային (macroulcerative):

Միկրոխոցային ինֆիլտրատները՝ եզակի թե բազմաթիվ, իրենց չափերով փոքր են, ախտահարում են 2մմ-ից ավելի փոքր տարածություն (less than 2 clock hours in size), հազվադեպ են խոցոտվում, սովորաբար պերիֆերիկ տեղակայման են և հազվագյուտ են պրոգրեսիվում դեպի եղջրենու կենտրոնական հատվածը:

Մակրոխոցային-ինֆիլտրատը զբաղեցնում է 2 մմ-ից ավելի մեծ տարածություն, հակված է խոցոտման և պրոգրեսիվում է թե շրջանաձև՝ լիմբին զուգահեռ և թե՝ դեպի եղջրենու կենտրոն:
Մակրոխոցային կեռատիտը զուգակցվում է կոլլագենոզների և վասկուլիտների հետ:
Միկրոխոցայինը իր հերթին լինում է 2 տեսակի՝
-կետային մարգինալ կեռատիտ (զուգակցվում է բակտերիալ կոնյունկտիվիտի հետ կամ առաջանում է տեղային օգտագործման աչքի կաթիլներից): Իրենից ներկայացնում է գերզգայունության ռեակցիա: Կլինիկորեն առկա են կետային օջախներ էպիթելի շերտում
-պերիֆերիկ կեռատիտ զուգակցված բլեֆարիտի հետ
մարգինալ ինֆիլտրատ
ֆլիկտենուլյոզ
պերիֆերիկ ռոզացեա կեռատիտ

Եղջրենու մարգինալ ինֆիլտրատը գրականության մեջ հայտնի է նաև որպես կատարալ (catarrhal) ինֆիլտրատ/խոց անվան տակ: Սովորաբար դիտվում է ստաֆիլկոկային բլեֆարիտ ունեցող հիվանդների մոտ: Մարգինոզ ինֆիլտրատներն առաջանում են այն հատվածում, որտեղ կոպեզրը առավելապես է հպվում եղջրենուն՝ ժամը 10-ի, 2-ի, 4-ի և 8-ի շրջանում: Այս ինֆիլտրատներն իրենցից ներկայացնում են գերզգայունության ռեակցիա՝ ուղղված ստաֆիլոկոկի էկզոտոքսինների հանդեպ: Ինֆիլտրատները սպիտակամոխրագույն են, հստակ սահմաններով, գտնվում են լիմբից 1 մմ հեռու, էպիթելի տակ, բնորոշ է մաքուր թափանցիկ գոտու առկայությունը լիմբի և ինֆիլտրատի

միջև: էպիթելը սովորաբար ինտակտ է: Բուժումը կատարվում է ստերոիդների կաթիլներով կամ անտիբիոտիկ և ստերոիդ պարունակող կաթիլներով (օր. Tobradex, Floxadex և այլն): Պարտադիր պետք է զուգահեռ բուժում անցկացնել նաև բլեֆարիտի դեմ:

Ֆլիկտենուլյոզը կամ ֆլիկտենան եղջրենու կամ կոնյունկտիվայի բորբոքում է, այն իրենից ներկայացնում է ուշացած գերզգայունության ռեակցիա՝ ուղղված միկրոբների անտիգենների հանդեպ, սովորաբար ստաֆիլոկոկի բջջի պատի կոմպոնենտների հանդեպ: Զարգացած երկրներում ֆլիկտենան զուգակցվում է Staph. aureus-ի հետ, իսկ տուբերկուլյոզի էնդեմիկ օջախ հանդիսացող երկրներում՝ Mycobacterium tuberculosis-ի հետ: Ֆլիկտենան սովորաբար մոնոլատերալ հիվանդություն է, առաջանում է լիմբի մոտ բուլբար կոնյունկտիվայում կամ եղջրենում: Այն իրենից ներկայացնում է փոքրիկ, կլորավուն, մոխրագույն ֆոկալ բորբոքային հանգույց՝ զուգակցված հիպերեմիկ անոթի հետ: Այն սովորաբար դառնում է նեկրոտիկ և խոցոտվում կենտրոնում, ապա սպոնտան հետ զարգանում 2-3 շաբաթվա ընթացքում: Երբեմն ֆլիկտենան կարող է պրոգրեսիվել դեպի եղջրենու կենտրոն, անգամ հասնել մինչև հանդիպակաց լիմբը՝ իր հետ տանելով անոթային խուրձ: Այս դեպքում այն կոչվում է թափառող ֆլիկտենա: Բուժումը նույնն է, ինչ ստաֆիլոկոկային մարգինալ կեռատիտի դեպքում: Եթե ֆլիկտենայի պատճառը տուբերկուլյոզն է, ապա պետք է նաև համակարգային հակատուբերկուլյոզային բուժում:

Պերիֆերիկ ռոզացեա կեռատիտ – ռոզացեան (acne rosacea) օկուլոդերմատոլոգիական հիվանդություն է, որն ախտահարում է մաշկը և աչքերը: Հիվանդության պատճառը հայտնի չէ: Մեյբոմյան գեղձերի դիսֆունկցիան զուգակցվում է մաշկի, պարանոցի և ուսերի ճարպագեղձերի ֆունկցիայի խանգարման հետ: Բորբոքման բնույթն իրենից ներկայացնում է ուշացած գերզգայունության ռեակցիա: Աչքի ախտահարումը դրսևորվում է կոպեզրերի հաստացմամբ, տելեանգիէկտազիաների առաջացմամբ, եղջրենու մարգինալ ինֆիլտրատների առաջացմամբ, ստերիլ խոցոտմամբ, էպիսկլերիտով կամ իրիդոցիկլիտով: Աչքի մակերեսի բորբոքումը ունի ռեցիդիվող բնույթ և հանգեցնում է եղջրենու նեովասկուլյարիզացիայի և սպիական փոփոխության: Հիմնականում այս փոփոխություններն առկա են ստորին եղջրենու շրջանում:
Դեմքի ախտահարումները ներառում են ռեցիդիվող պապուլաներ և պուստուլաներ (papules and pustules), տելեանգիէկտազիաներ, դիտվում է rhinophyma՝ քթի մաշկի և շարակցական հյուսվածքի հաստացում: Բուժումը. աչքի և մաշկի ախտահարումները պետք է բուժել միաժամանակ: Per os տրվող տետրացիկլինները համարվում են բուժման հիմնական միջոցը: Այս դեղորայքները փոփոխում են ճարպագեղձերի կողմից արտադրվող լիպիդների բնույթը: Հիվանդների կողմից առավելապես լավ է տարվում Doxycyclin-ը: Խորհուրդ է տրվում վերջինիս խիստ փոքր դեղաչափը՝ 20 մգ/օրեկան, պահպանել մշտապես: Պերիֆերիկ կեռատիտը կրում է ստերիլ բորբոքային բնույթ և լավ ենթարկվում է կորտիկոստերոիդային կաթիլներին:

Ինտերստիցիալ կեռատիտ

Ինտերստիցիալ կեռատիտն իրենից ներկայացնում է եղջրենու պարենխիմատոզ բորբոքում, հաճախ ունի ալերգիկ ծագում: Ստրոման ախտահարվում է երկրորդային ձևով առաջային ուվեիտի հետևանքով: Հիվանդությունը հիմնականում դիտվում է բնածին սիֆիլիսով տառապող երեխաների մոտ: Այն կարող է դիտվել նաև ձեռքբերովի սիֆիլիսի, տուբերկուլյոզի, սարկոիդոզի, բրուցելյոզի, խոզուկի և այլ հիվանդությունների ժամանակ:

Սիֆիլիտիկ ինտերստիցիալ կեռատիտը լինում է բնածին և ձեռքբերովի: Բնածինն ավելի հաճախ է հանդիպում: Բնածին ինֆեկցիան T. pallidum-ով կարող է տեղի ունենալ տրանսպլացենտար կամ ինֆեկցված ծննդաբերական ուղիներից: Հիվանդությունը սովորաբար բիլատերալ է, ախտահարում է 5-15 տարեկան հասակում: Հիվանդության հիմնական օջախն առաջային ուվեիտն է, առաջանում են կեռատիկ պրեցիպիտատներ, ապա զարգանում է կեռատիտ՝ գերզգայունության ռեակցիայի հետևանքով: Treponema pallidum-ը երբեք չի հայտնաբերվել եղջրենու հյուսվածքում: Բորբոքային ինֆիլտրատը հայտնվում է եղջրենու խորանիստ շերտերում՝ դեսցեմենտյան թաղանթի առջևում և իրենից ներկայացնում է լիմֆոցիտար ինֆիլտրացիա: Գրեթե միշտ այտուցվում է և էնդոթելը, և էպիթելը, եղջրենին պղտոր տեսք է ստանում, հյուսվածքը նեկրոզվում է: Միաժամանակ անոթներ են աճում լիմբից և ներխուժում եղջրենու խորանիստ շերտերը: Բորբոքային ինֆիլտրացիան առաջացնում է դեսցեմենտյան թաղանթի ծալքեր, վերջինիս և էնդոթելի դեստրուկցիա: Հիվանդության ռեգրեսիան դանդաղընթաց է: Եղջրենու այտուցը ներծծվում է, անոթները սկսում են օբլիտերացվել, սակայն դատարկ անոթները (ուրվական անոթներ) ամբողջ կյանքում մնում են տեսանելի:

Բուժումը կայանում է կորտիկոստերոիդային և ատրոպինի կաթիլների նշանակման մեջ: Ծանր դեպքերում կատարվում են նաև սուբկոնյունկտիվալ կամ սուբտենոնյան ստերոիդների ներարկումներ: Համակարգային կորտիկոստերոիդների նշանակումը պարտադիր պետք է զուգակցել համակարգային հակասիֆիլիտիկ բուժման հետ:

Տուբերկուլյոզային ինտերստիցիալ կեռատիտ

Սովորաբար մոնոլատերալ է և ախտահարում է ստորին եղջրենին կամ նրա մի հատվածը: Կլինիկական առանձնահատկությունները նույնն են, ինչ սիֆիլիտիկ ինտերստիցիալինը: Եվ տեղային, և սիստեմային բուժումը պետք է սկսել միաժամանակ: Քանի որ կեռատիտն ալերգիկ է իր ծագմամբ, ուստի նշանակվում են ստերոիդների կաթիլներ (օր. Դեքսամեթազոն 0.1%) 2 ժամը մեկ և ատրոպինի 1% աչքի կաթիլներ 2-3 անգամ օրեկան առաջային ուվեիտի համար: Սիստեմային հակատուբերկուլյոզային բուժումը սովորաբար նշանակվում է թոքաբանի կողմից:

Եղջրենու դեգեներատիվ հիվանդություններ

Դեգեներացիան իրենից ներկայացնում է հյուսվածքի էլեմենտների ֆիզիոլոգիական դեկոմպոզիցիա և հյուսվածքի ֆունկցիաների վատթարացում:
Աչքի մակերեսի դեգեներացիաները կարող են առաջանալ տարիքի հետ կապված ֆիզիոլոգիական փոփոխություններից կամ միջավայրի վնասակար ազդեցություններից, ինչպիսին է օրինակ ուլտրամանուշակագույն ճառագայթների ազդեցությունը: Նկարագրված են եղջրենու բազմաթիվ դեգեներացիաներ: Առավել հաճախ հանդիպում են Կոատսի սպիտակ օղը (Coats white ring), arcus senilis-ը, սֆերոիդալ դեգենարացիան (Spheroidal degeneration), ժապավենաձև կերատոպաթիան:

Կոատսի սպիտակ օղն իրենից ներկայացնում է 1մմ և փոքր սպիտակամոխրագույն կետիկներից բաղկացած շրջան ստրոմայի մակերեսային շերտում: Այն պարունակում է երկաթի մնացորդներ և առաջանում է երկաթ պարունակող օտար մարմնի ոչ լիարժեք հեռացումից հետո: Որևէ բուժում չի պահանջում:

Arcus senilis-ը իրենից ներկայացնում է լիպիդների կուտակում/ դեպոզիցիա պերիֆերիկ եղջրենում, որը ընդունում է շրջանի տեսք: Հանդիպում է մեծահասակների մոտ, սովորաբար 50-60 տարեկանից բարձր անձանց մոտ: Որևէ բուժում չի պահանջում: Եթե այն հանդիպում է 40 տարեկանից ցածր անձանց մոտ, ապա վկայում է արյան մեջ խոլեստերոլի բարձր քանակի և կորոնար անոթների հիվանդության մասին:

Ժապավենաձև կերատոպաթիան իրենից ներկայացնում է Ca-ական աղերի դեպոզիցիայի հետևանքով առաջացած ժապավենաձև պղտորում: Այն հանդիպում է սովորաբար քրոնիկ ուվեիտով, բացարձակ գլաուկոմայով հիվանդների մոտ, հիպերպարաթիրեոիդիզմի և vitamin D-ի ինտոքսիկացիայի ժամանակ և այլն: Հիվանդները գանգատվում են տեսողության վատացումից, արցունքահոսությունից, լուսավախությունից: Բուժումը կայանում է եղջրենու էպիթելի հեռացման և էթիլեն դիամին տետրաացետիկ թթվի (EDTA) ապլիկացիայի մեջ, որը լուծում է Ca-ական աղերը:

Եղջրենու դիստրոֆիաներ

Եղջրենու դիստրոֆիաներն իրենցից ներկայացնում են բիլատերալ, սիմետրիկ և ժառանգական հիվանդություններ: Տարբերում են էպիթելիալ, ստրոմալ և էնդոթելիալ դիստրոֆիաներ, որոնցից յուրաքանչյուրն ունի բազմաթիվ տեսակներ: Էպիթելիալ դիստրոֆիաներից առավելապես հանդիպում են Կոգանի միկրոկիստոզ դիստրոֆիան: Ստրոմալ դիստրոֆիաներից առավելապես հանդիպում են գրանուլյար, մակուլյար և լատիս դիստրոֆիաները: Էնդոթելիալ դիստրոֆիաներից առավելապես հանդիպում է Ֆուքսի դիստրոֆիան:

Կոգանի միկրոկիստոզ դիստրոֆիան բնորոշվում է էպիթելիալ շերտում բիլատերալ, կիստայանման, կետանման և մատնահետքերի նմանվող օջախներով: Մինչ 30 տարեկանը հիվանդները սովորաբար ասիմպտոմատիկ են, սակայն հետագայում նրանց մոտ զարգանում են ռեցիդիվող էրոզիաներ: Այս դիստրոֆիայի պատճառն էպիթելի բազալ մեմբրանի դեֆեկտն է: էրոզիաների բուժման համար նշանակվում են

սոլկոսերիլ, ակտովեգին գել, արհեստական արցունքի կաթիլներ, բուժական փափուկ կոնտակտային լինզաներ, պրոֆիլակտիկ՝ տեղային հակաբիոտիկներ:

Եղջրենու էքտազիաներ:Եղջրենու էքտազիաներն իրենցից ներկայացնում են հիվանդություններ, որոնց ժամանակ եղջրենու կորությունը փոփոխված է: Այսօր վիճելի է համարվում, նրանք պատկանում են դիստրոֆիաներին, թե դեգեներացիաներին: Նրանցից առավել հաճախ հանդիպում են կերատոկոնուսը և կերատոգլոբուսը:

Կերատոկոնուսը բավականին հաճախ է հանդիպում: Այս հիվանդության ժամանակ եղջրենու կենտրոնական կամ հարկենտրոնական հատվածը պրոգրեսիվորեն բարակում է և արտափքվում, որի հետևանքով եղջրենին ստանում է կոնի տեսք: Հիվանդությունը բիլատերալ է 85% դեպքում: Դրսևորվում է սովորաբար պատանեկան հասակում: Այն առաջացնում է արտահայտված միոպիկ անկանոն աստիգմատիզմ, որի պատճառով տեսողությունը զգալի վատանում է: Սկիասկոպիայի ժամանակ դիտվում է ծափահարող ստվեր: Կոնի գագաթը սովորաբար եղջրենու կենտրոնական հատվածից փոքր ինչ ցած է գտնվում: Ճեղքային լամպով դիտելիս երևում է եղջրենու բարակեցումը, կոնի գագաթի հատվածում սպիական պղտորումը, կոնի հիմքի շրջանում շագանակագույն օղի առկայությունը՝ Ֆլեյշեռի օղ (իրենից ներկայացնում է հեմոսիդերինի դեպոզիցիա էպիթելում), ստրոմայի ստրեսային գծերը (Stress lines)՝ Վոգտի գծեր: Տեսանելի են դառնում եղջրենու նյարդաթելերը: Կարող է տեղի ունենալ դեսցեմենտյան թաղանթի պատվածք, որը կհանգեցնի հիդրոպսի՝ հեղուկի կուտակման ստրոմայի մեջ: Հազվադեպ դեպքերում կարող է տեղի ունենալ եղջրենու պերֆորացիա: Կերատոկոնուսը կարող է զուգակցվել գարնանային կատարի, ատոպիկ դերմատիտի, Դաունի և Մարֆանի սինդրոմների հետ: Հիվանդության բուժումը վաղ շրջանում կայանում է ակնոցների և կոնտակտային լինզաների կրման մեջ: Ուշ ստադիաներում, որը հաճախ կոչվում է սուր կերատոկոնուս, կատարվում է եղջրենու փոխպատվաստում՝ կերատոպլաստիկա: Կեռատոկոնուսի ժամանակ խիստ հակացուցված են էքսիմեր լազերային գործողությունները (ֆոտոռեֆրակտիվ կեռատէկտոմիա, LASIK)

Կերատոգլոբուսը խիստ հազվադեպ է հանդիպում: Բիլատերալ է, առկա է ծննդյան պահին: Այն չի պրոգրեսիվում: Իրենից ներկայացնում է եղջրենու գլոբուսային արտափքում, դիտվում է եղջրենու գեներալիզացված բարակեցում : Կարող է զարգանալ դեսցեմենտյան թաղանթի սպոնտան պատռվածք և հիդրոպս , Վոգտի գծեր չեն դիտվում: Առաջային խցիկը զգալի խորն է, առաջանում է բարձր կարճատեսություն (եղջրենու բեկման ուժը սովորաբար 50-60 դիոպտրիա է կազմում): Ցուցված է ակնոցների նշանակում ամբլիոպիայից հնարավորինս խուսափելու համար: Եղջրենու փոխպատվաստման պրոգնոզը, ի տարբերություն կերատոկոնուսի, շատ ցածր է:

Եղջրենու բնածին անոմալիաներին են պատկանում միկրոկորնեան, մեգալոկորնեան, հարթ եղջրենին (Cornea plana), Փիթերի անոմալիան (Peter՛s anomaly), եղջրենու դերմոիդը:

Ոսպնյակի հիվանդություններ

Ոսպնյակի անկանոնություններ. արտահայտվում են ոսպնյակի չափերի, ձևի և տեղակայման փոփոխություններով:

Բնածին անոմալիաներին են վերաբերում լենտիկոնուսը, երբ ոսպնյակի առաջային կամ հետին մակերեսը կոնաձև է, կարելի է հայտնաբերել բիոմիկրոսկոպիկ քննությամբ:

Որպես բնածին թերություն կարող է դիտվել նաև շատ փոքր և գնդաձև ոսպնյակ՝ միկրոֆակիա, սֆերոֆակիա: Տեսանելի է կողմնային լույսով ստուգելիս, ինչպես նաև բիոմիկրոսկոպիկ քննությամբ:

Ոսպնյակի պռատություն (կոլոբոմա). հաճախ դիտվում է ստորին մասում, հանդիպում է ծիածանաթաղանթի և խորիոիդեայի պռատության հետ մեկտեղ:

Ոսպնյակի բնածին ենթատեղախախտ. հաճախ դիտվում է ցինյան կապանների ստորին հատվածի թուլացման և անջատման հետ կապված: Բբի հատվածում երևում է ոսպնյակի հասարակածը: Զույգ աչքերի ոսպնյակները կարող են տեղաշարժվել դեպի վեր և ներս, վեր և դուրս: Հաճախ լինում է Մարֆանի հիվանդության ժամանակ (երբ միաժամանակ թուլանում են նաև բոլոր կապանները):

Ոսպնյակի հիվանդություններ

Ոսպնյակը (*lens cristalina*) թափանցիկ, ոսպանման գոյացություն է, որն ըստ բեկող ուժի եղջերաթաղանթից հետո համարվում է աչքի երկրորդ օպտակական միջավայրը (18,0–19,0): Ոսպնյակը գոյանում է բացառապես էկտոդերմայից, ունի էպիթելային կառուցվածք, այն զուրկ է սեփական արյան անոթներից և նյարդաթելերից: Այդ իսկ պատճառով վերջինում չեն կարող զարգանալ բորբոքային պրոցեսներ, ինչպես նաև նորագոյացություններ:

Ոսպնյակը կազմված է ոսպնյակային թելիկներից, որը պարփակված է ոսպնյակի պատիճի մեջ:

Երիտասարդ տարիքում ոսպնյակային թելիկներն էլաստիկ են, փափուկ, տարիքի հետ կապված, սկսած 20-25 տարեկանից ոսպնյակի կենտրոնական մասը պնդանում է, արդեն ի հայտ է գալիս փոքրիկ կորիզակ, այնուհետև գնալով սկսված պրոցեսը խորանում է, ոսպնյակային թելիկները հատկապես կենտրոնական մասում ավելի են պնդանում, ջրազրկվում և 40-45 տարեկան հասակում վերջինիս մեջ հայտնվում է լավ ձևավորված պինդ կորիզակ: Այնուհետև կորիզակը շարունակում է մեծանալ, ոսպնյակի կեղևային (կորտիկալ) շերտը բարակում է, 60-65 տարեկանում կորիզակը գրավում է գրեթե ամբողջ ոսպնյակապատյանը, որի հետ կապված աչքի ակոմոդացիայի ունակությունը սպառվում է:

Վերջին տարիներս հաստատված է, որ ոսպնյակի պղտորման ժամանակ, պրոցեսի հարաճման հետ մեկտեղ նրա մեջ պակասում են սպիտակուցները, զգալիորեն իջնում է լակտատդեհիդրոգենազայի ակտիվությունը, զարգանում է մետաբոլիկ ացիդոզ:

Վերոհիշյալ բոլոր փոփոխությունների հետ մեկտեղ խիստ խանգարվում է ոսպնյակի նյութափոխանակությունը, որն առաջացնում է ոսպնյակի պատիճի էպիթելային բջիջների և ոսպնյակային թելիկների ուռճացում, պղտորում, քայքայում:

Ոսպնյակի և նրա պատիճի յուրաքանչյուր պղտորում կոչվում է կատարակտա (հունարեն «ջրվեժ»):

Ոսպնյակը կարելի է ստուգել կողմնային, ֆոկուսային և թափանցող լույսով, ինչպես նաև ճեղքային լամպով, որը հնարավորություն է տալիս ճեղքային լուսավորման պայմաններում ստանալ ոսպնյակի օպտիկական կտրվածքը, ուսումնասիրել ոսպնյակն ամբողջ հաստությամբ, ինչպես նաև նրա առաջային և հետին պատիճները, ամբողջ հասարակածի շրջանը և որոշել ոսպնյակի պղտորման ճիշտ տեղակայումն ու ձևը:

Կատարակտաները դասակարգվում են ըստ առաջացման ժամանակի, պղտորման

տեղակայման և առաջացման պատճառի (էթիոլոգիայի):

Ըստ առաջացման ժամկետների տարբերվում են բնածին և ձեռքբերովի կատարակտաներ:

Ձեռքբերովի կատարակտաները, որպես օրենք, պրոգրեսիվող են, բնածինները՝ կացողական (կացուն): Ըստ տեղակայման տարբերում են առաջային և հետին-բևեռային, շերտավոր, կորիզային, կեղևային, հետին գավաթանման, իլիկաձև, տոտալ և պոլիմորֆ կատարակտաներ:

Ձեռքբերովի կատարակտաներն ըստ պատճառագիտության լինում են տարիքային, բարդացած (կապված աչքի մի այլ հիվանդության կամ ընդհանուր որևէ հիվանդության հետ՝ ուվեիտներ, գլաուկոմա, շաքարախտ, և այլն, վնասվածքային, ճառագայթային, դեղորայքային՝ ստերոիդային միջոցներ): Ավելի հաճախ հանդիպող ձեռքբերովի կատարակտաների թվին են վերաբերում ծերունական/ տարիքային կատարակտաները:

Ծերունական կատարակտաներ. լինում են կեղևային (մոխրագույն), կորիզային (գորշ) և խառը: Ավելի հաճախ հանդիպում է կեղևային կատարակտան: Այն սկսվում է ոսպնյակի հասարակածի շրջանից, կենտրոնական մասը երկար ժամանակ մնում է թափանցիկ:

Տարբերում են այս կատարակտայի զարգացման հետևյալ շրջանները՝

1.սկսվող
2. ոչ հասուն
3. գրեթե հասուն
4. հասուն
5. գերհասուն

Սկսվող կատարակտա (*cataracta senilis incipiens*)՝ այս շրջանի զարգացման ժամկետները շատ տարբեր են, երբեմն կարող է տևել տասնյակ տարիներ, երբեմն այն կարող է զարգանալ 2-3 տարվա րնթացքում: Սկսվող շրջանում հիվանդները կարող են գանգատ չներկայացնել, եթե պղտորումն ընդգրկում է միայն ծայրամասային հատվածը: Սովորաբար նրանք գանգատվում են աչքերի առջև թռչող ճանճիկների առկայությունից, աչքերի առջև շղարշի առկայությունից, որոնք տեսողության սրության մեջ նկատելի փոփոխություններ չեն առաջացնում:

Սկսվող կատարակտայի ախտորոշման համար անհրաժեշտ է ստուգումը կատարել լայնացրած բբով: Ֆոկուսային և կողմնային լույսով ստուգելիս բբի սև ֆոնի վրա հայտնաբերվում են գագաթով դեպի կենտրոն դարձած շյուղաձև կամ ոսպնյակի հասարակածային հատվածը գրավող փաթիլանման պղտորումները: Թափանցող լույսով ստուգելիս լուսավորված բբի կարմիր ֆոնի վրա պղտորումները երևում են սև գույնով: Բիոմիկրոսկոպիկ քննությամբ, հատկապես ճեղքային լուսավորման պայմաններում հնարավոր է հայտնաբերել ոսպնյակի սկսվող ջրակալման պատճառով առաջացած ենթապատիճային վակուոլներ և ոսպնյակային թելիկների արանքում գոյացած ջրային ճեղքեր: Այնուհետև աստիճանաբար պղտորումներն ուժեղանում են և կատարակտան անցնում է զարգացման երկրորդ շրջանին՝ ոչ հասուն կատարակտա (*cataracta senilis nondum matura*): Այս շրջանում ոսպնյակի ջրակալումը զգալիորեն ուժեղանում է, ոսպնյակն ուռչում է, այդ իսկ պատճառով էլ այս շրջանի կատարակտան կոչվում է նաև ուռճացած կատարակտա: Այս շրջանում պղտորումն ընդգրկում է ոսպնյակի ամբողջ կեղևային շերտը, ոսպնյակի մակերեսային շերտերը դեռ լրիվ պղտորված չեն, տեսողության սրությունն իջնում է,:

Ոսպնյակի ուռճացումն ուղեկցվում է նրա չափերի մեծացումով, այս պրոցեսի արագ զարգացման դեպքում առաջային խցիկի անկյունը կարող է բլոկադայի ենթարկվել առաջ հրված ծիածանաթաղանթով և մեծացած ոսպնյակով, պատճառ դառնալ ներակնային ճնշման բարձրացման: Թափանցող լույսով ստուգելիս ակնահատակից կարող է ստացվել ոչ հավասարաչափ կարմիր ռեֆլեքս: Այնուհետև աստիճանաբար ոսպնյակը սկսում է կորցնել կլանած հեղուկը, առաջային խցիկը սկսում է խորանալ,

ոսպնյակի պղտորումն ստանում է արտահայտված կեղտոտ-մոխրագույն հոմոգեն տեսք, տեսողության սրությունն զգալիորեն իջնում է մինչև մատների հաշվումը դեմքի մոտ սահմանափակ տարածության վրա: Կատարակտան անցնում է զարգացման երրորդ, գրեթե հասուն շրջանը (*cataracta senilis fere matura*): Այս շրջանից հիվանդությունը շատ կարճ ժամանակամիջոցում կարող է անցնել լրիվ հասուն շրջան (*cataracta senilis matura*), երբ ոսպնյակի բոլոր շերտերը լրիվ պղտորվում են, բբից երևում է մոխրագույն ոսպնյակը, ակնահատակից չկա ռեֆլեքս, աչքը զրկվում է առարկայական տեսողությունից, ունենում է միայն լուսազգացողություն, լույսի ճիշտ կողմնորոշմամբ: Բիոմիկրոսկոպիկ քննությամբ հնարավոր չէ ստանալ ոսպնյակի օպտիկական կտրվածքը:

Ծերունական կատարակտայի հաջորդ շրջանը գերհասուն շրջանն է (*cataracta senilis hyper matura*), որն ունի զարգացման մի քանի փուլ: Ախտահարված ոսպնյակային թելիկների խիստ դեգեներացիայի և լրիվ քայքայման հետևանքով տեղի է ունենում ոսպնյակի հոմոգենացում: Սպիտակուցային մոլեկուլների քայքայումը հանգեցնում է ոսպնյակի մեջ օսմոտիկ ճնշման բարձրացման, որը նպաստում է նրա մեջ հեղուկի ներծծմանը, ոսպնյակի կեղևային մասը վեր է ածվում ջրալի կաթնագույն զանգվածի, ոսպնյակի չափերը կրկին մեծանում են, նրա երկրորդային ուռճացման այս փուլը կրում է «կաթնային կատարակտա» անունը: Այս շրջանում առաջային խցիկը կրկին ծանծաղանում է:

Այնուհետև աստիճանաբար ջրիկացած ոսպնյակային մասերը ենթարկվում են ռեզորբցիայի, որից ոսպնյակը ծավալով փոքրանում է, առաջային խցիկը խորանում: Ծիածանաթաղանթը, աստիճանաբար կորցնելով հենարանը, աչքի շարժումների հետ մեկտեղ սկսում է թրթռալ՝ իրիդոդոնեզ: Չափազանց ջրիկացած զանգվածների արտածծման պատճառով ոսպնյակի մուգ և փոքրացած կորիզակն իր ծանրությունով իջնում է ցած, և գլխի դիրքի փոխման հետ միասին այն կարող է փոխել իր տեղը:

Այս կլինիկական պատկերն առաջին անգամ նկարագրել է Մորգանը, և զարգացման այս փուլը կոչվում է մորգանյան կատարակտա: Հետագայում, եթե աչքը չվիրահատվի, ոսպնյակի կեղևային զանգվածները կարող են լրիվ ներծծվել, ոսպնյակապարկի մեջ մնում է միայն փոքրացած մուգ գույնի կորիզակը:

Ի վերջո գերհասունացած կատարակտայի վերջին փուլում կարող է կորիզակը նույնպես ներծծվել, ոսպնյակից մնում է միայն պատիճը: Նման աչքը կրկին սկսում է տեսնել, և եթե աչքի առջև պահվի (+) 10,0 D-ի ապակի, տեսողությունն ավելանում է: Այս շրջանը կարող է տևել շատ երկար տարիներ:

Ծերունական կատարակտայի գորշ կամ կորիզակային ձևի ժամանակ շատ շուտ իջնում է կենտրոնական տեսողությունը, այն դեպքում, երբ տեսողությունը մոտ տարածության վրա երկար ժամանակ չի վատանում, քանի որ այս շրջանում մեծանում է հատկապես ոսպնյակի կենտրոնական մասի բեկող ուժը, առաջանում է մոտիկ տեսողության ժամանակավոր լավացում: Թափանցող լույսով ստուգելիս ամբողջ ծայրամասային հատվածից ստացվում է կարմիր ռեֆլեքս:

Բիոմիկրոսկոպիկ քննությամբ, հատկապես ճեղքային լուսավորմամբ, լավ երևում է մուգ գույնի կորիզակը:

Հետագայում կորիզակը աստիճանաբար ավելի է մթագնում, առաջանում է գորշ կատարակտա, որը հաճախ լինում է այն դեպքերում, երբ հիվանդությունը զուգակցվում է կարճատեսությամբ: Կատարակտայի այս ձևի դեպքում սովորաբար ուռճացման փուլը բացակայում է, կորիզակը մեծ է, կորտիկալ շերտը բարակ, ամբողջ ոսպնյակն ունի պնդացած տեսք: Որպես օրենք, նման աչքերը վիրահատում են ոչ հասուն շրջանում:

Բարդացած ձեռքբերովի կատարակտաներ. առաջանում են անոթային տրակտում տեղակայված քրոնիկական ուվեիտների, գլաուկոմայի և այլնի ժամանակ: Այս կատարակտային բնորոշ է ոսպնյակի հետին պատիճի տակ եղած կորտիկալ զանգվածների գավաթաձև պղտորումը (հետին պատիճային գավաթաձև

կատարակտա): Պրոգրեսիվում է դանդաղ:

Ընդհանուր հիվանդությունների հետ կապված ձեռքբերովի կատարակտան 2-4% դեպքերում ունենում են դիաբետով տառապող հիվանդները: Նրանց մոտ հիվանդությունը զարգանում է արագ, սովորաբար ախտահարվում են զույգ աչքերը: Ցուրահատուկ է նրանով, որ կատարակտան սկսվում է ենթապատիճային հատվածում հատիկավոր պղտորումների և մեծ քանակությամբ վակուոլների առաջացումով, այնուհետև պղտորումն արագությամբ տարածվում է ամբողջ շերտերի վրա և այլևս չի տարբերվում մյուս կատարակտաներից:

Ճառագայթային էներգիայի ներգործությունից առաջացած ձեռքբերովի կատարակտաները առաջանում են այն դեպքում, երբ ճառագայթներն անցնելով եղջերաթաղանթը կլանվում են ոսպնյակի կողմից: Հաստատված է, որ ոսպնյակը կլանում է կարճ ալիք ուլտրամանուշակագայն ճառագայթները (ռենտգեն, ռադիում, նեյտրոն, ատոմային պայթեցում) և ինֆրակարմիր ճառագայթների համեմատաբար կարճ ալիքային մասը: Նման ախտահարման ժամանակ պղտորումը սովորաբար սկսվում է ոսպնյակի հետին բևեռից և ունենում է սկավառակի կամ օղակի տեսք: Ձեռքբերովի կատարակտա կարող է առաջանալ նաև ապակի փչողների և տաք ցեխերում աշխատողների մոտ :

Բարդություններ կատարակտայի հասունության ընթացքում: Կատարակտայի հասունացման ընթացքում կարող են առաջանալ բարդություններ, որոնք բնորոշվում են իրենց սուր սկզբով: Այն արտահայտվում է ներակնային ճնշման հանկարծակի և խիստ բարձրացումով, անոթաթաղանթի առաջային հատվածի բորբոքումով:

Ներակնային ճնշման բարձրացումն ուղեկցվում է բոլոր այն ախտանիշներով, որոնք յուրահատուկ են գլաուկոմայի սուր նոպային: Վերջինս պայմանավորված է ոսպնյակի ախտաբանական վիճակով, որի հետ կապված այս գլաուկոման ընդունված է անվանել ֆակոգեն (ոսպնյակային ծագման) գլաուկոմա: Հնարավոր է ֆակոգեն գլաուկոմայի երեք տեսակ՝ ֆակոմորֆիկ, ֆակոտոպիկ և ֆակոլիտիկ:

Ֆակոմորֆիկ գլաուկոման առաջանում է ոսպնյակի խիստ և արագ ջրակալման հետ կապված, որը հատուկ է ոչ հասուն կատարակտային: Այս դեպքում խանգարվում է հեղուկների արտահոսքը ֆիլտրացիայի ուղիներով, փակվում է մուտքը դեպի շլեմյան կանալը: Ներակնային ճնշումը կարող է բարձրանալ մինչև 50-60 մմ սնդիկի սյան բարձրության սահմանը, ոսպնյակն ունենում է մոխրասպիտակ գունավորում, սադափի փայլով (մեծ քանակությամբ ջրային ճեղքերի առկայության պատճառով):

Ֆակոլիտիկ գլաուկոման զարգանում է գերհասունացած կատարակտայի ժամանակ: Եթե այն առաջանում է կաթնային կատարակտայի փուլում, ընթանում է փակ անկյուն գլաուկոմայի պատկերով, եթե մորգանյան կատարակտայի փուլում բաց անկյուն գլաուկոմայի պատկերով:

Ֆակոլիտիկ փակ անկյուն գլաուկոմային յուրահատուկ է բարձր ներակնային ճնշումը, ծանծաղ առաջային խցիկը, բբային եզրի գունակային երիզի բացակայությունը, ոսպնյակի կաթնասպիտակ, հոմոգեն պղտորումը: Մորգանյան կատարակտայի ժամանակ, ինչպես հայտնի է, տեղի է ունենում ոսպնյակի ներծծում, ոսպնյակի քայքայման արգասիքները նստում են կորնեոսկլերալ տրաբեկուլաների (հեծանիկային ցանց) վրա, և բաց անկյան առկայության պայմաններում խանգարելով հեղուկների արտահոսքն աչքից, բարձրացնում են ներակնային ճնշումը: Ֆակոլիտիկ բաց անկյուն գլաուկոմայով աչքում առաջային խցիկը խորն է, ոսպնյակը կիսաներծծված, կարող է դիտվել իրիդոդոնեզ, ֆակոդոնեզ:

Ֆակոլիտիկ գլաուկոմայի ժամանակ հանդիպում են նաև այլ բարդություններ. ոսպնյակի պատիճի պատռում, ֆակոլիտիկ իրիդոցիկլիտ, ոսպնյակի կորիզակի հոդախախտ դեպի առաջային խցիկ:

Ոսպնյակի պատիճը հաճախ պատռվում է կաթնային ուռճացած կատարակտայի ժամանակ: Նման դեպքում առաջային խցիկի հեղուկը դառնում է կաթնային, ոսպնյակային զանգվածները նստում են առաջային խցիկի հատակում, հիշեցնում են

հիպոպիոն, բայց վերջինիս գույնը լինում է սպիտակ: Այս վիճակը պատճառ է դառնում իրիդոցիկլիտի առաջացման, քանի որ ոսպնյակային զանգվածները ունեն անաֆիլակտիկ և տոքսիկ հատկություն: Նման իրիդոցիկլիտը կոչվում է ֆակոլիտիկ: Անհրաժեշտ է ոսպնյակի շտապ հեռացում:

Ֆակոտոպիկ գլաուկոմայի պատճառն է ոսպնյակի տեղաշարժը թե ապակենման մարմին , թե առաջնային խցիկ:

Բնածին կատարակտաներ: Բնածին կատարակտաները հաճախ լինում են երկկողմանի: Բնածին կատարակտաները դասակարգվում են ըստ ծագման, տեղակայման, տեսողության սրության իջեցման աստիճանի և թե դրանք միայնակ են, թե զուգակցվում են բարդությունների կամ այլ բնածին անկանոնությունների հետ:

Բնածին կատարակտայի ծագումը որոշելու համար կարևոր նշանակություն ունի անամնեզը, հղիության ընթացքը:

<u>բնածին կատարակտաների</u> զարգացման պատճառները՝

ա. հղիության ընթացքում տարած ինֆեկցիոն հիվանդություններ, օր. կարմրախտ, ջրծաղիկ և այլն:

բ. գենետիկ խանգարումներ

գ. հղիության ընթացքում մետաբոլիզմի խանգարումներ

դ. հղիության ընթացքում որոշ դեղերի ընդունման հետևանք

Տեղակայումը հեշտությամբ կարելի է որոշել բիոմանրադիտակային քննությամբ:

Բևեռային կատարակտաները լինում են առաջային և հետին, իրենցից ներկայացնում են սպիտակ գույնի փոքր սահմանափակված պղտորում, որը գրավում է առաջային և հետին պատիճների կենտրոնական մասերը: Տեսողության սրության վրա քիչ են ազդում, գրեթե չեն հարաճում:

Կորիզային կատարակտայի ժամանակ համապատասխանորեն պղտորված է ոսպնյակի կենտրոնական մասը, առաջացնում է տեսողության սրության համեմատաբար նկատելի իջեցում, պրոգրեսիվում է դանդաղ:

Շերտավոր (զոնուլյար) կատարակտան արտահայտվում է ոսպնյակի մեջ հաջորդական թափանցիկ և պղտորված շերտերի առկայությամբ: Կարող է առաջանալ նաև պոստնատալ շրջանում սպազմոֆիլիայով տառապող երեխաների մոտ, կապված հիպոկալցիումեմիայի հետ:

Դիֆուզ կեղևային կամ տոտալ կատարակտայի ժամանակ պղտորումը կրում է հոմոգեն բնույթ: Տեսողությունը խիստ իջնում է, առարկայական տեսողությունը բացակայում է: Պղտորված ոսպնյակային զանգվածները մինչև ծնվելը կամ ծնվելուց հետո կարող են ջրիկանալ և ներծծվել:

Բնածին կատարակտաների տարատեսակներ են համարվում նաև պոլիմորֆ և պսակաձև կատարակտաները, որոնց հեշտությամբ կարելի է ախտորոշել բիոմանրադիտակային քննությամբ: Կատարակտայի այս ձևերը նման են ծերունական կատարակտային, բայց տարբերվում են նրանով, որ հարաճում են շատ դանդաղ, պղտորումներն ունենում են երկնագույն երանգ:

Բնածին կատարակտաների ժամանակ վիրահատության հարցը լուծվում է հիմնվելով տեսողության սրության իջեցման աստիճանի վրա: Պետք է վիրահատել, քանի դեռ չի զարգացել խորը ամբլիոպիա և որպես հետևանք շլություն:

Կատարակտայի բուժումը:

Ներկայումս կատարակտայի հեռացումը՝ էքստրակցիան, կատարվում է հետևյալ եղանակներով՝

ա. ինտրակապսուլյար, երբ ոսպնյակը հեռացվում է ամբողջ պատիճով:

բ. էքստրակապսուլյար, երբ հեռացվում է ոսպնյակի առաջային պատիճի մի մասը, կորիզը, ոսպնյակային զանգվածները, իսկ առաջային պատիճի ծայրամասային հատվածը և հետին պատիճը ամբողջությամբ մնում են, ինչը հնարավորություն է տալիս տեղադրելու այնտեղ արհեստական ոսպնյակը:

գ. ֆակոէմուլսիֆիկացիան («ֆակո»-ոսպնյակ, «էմուլսիֆիկացիա»- կտորների բաժանել) ամենաանախընտրելի մեթոդն է վերջին տասնամյակում: Այս եղանակի դեպքում կատարվում է փոքր կտրվածք, մոտ 2-3մմ, աչքի մեջ մտցվում է փոքր գերձայնային զոնդ, որը ոսպնյակը ջարդում է մանր բեկորների և կլանում է դրանք, թողնելով միայն պատիճը :

Աֆակիա (*aphakia*), ոսպնյակի բացակայություն: Այն կարող է լինել հետվիրահատական և բնածին: Անոսպնյակ աչքում առաջային խցիկը խորն է, ոսպնյակի բացակայության պատճառով հենարանից զրկված ծիածանաթաղանթը աչքի շարժման հետ թրթռում է (իրիդոդոնեզ): Աֆակիան ակնոցային շտկման է ենթարկվում դրական ապակիներով, որի ժամանակ հաշվի է առնվում նաև նրա սկզբնական լուսաբեկման տեսակը: Այսպիսով, եթե էմետրոպ (E) աչք է, հեռվի համար դուրս է գրվում (+) 10,0D, մոտի համար (+) 13,0D, եթե աչքը հեռատես է (H) է, ունեցած հեռատեսության աստիճանը գումարվում է էմետրոպի համար դուրս գրվող ակնոցների ուժին (օրինակ, 3,0D-ի H ունենալու դեպքում հեռվի համար տրվում է (+) 13,0D, մոտի համար՝ (+) 16,0D): Եթե աչքը կարճատես է (M), ունեցած կարճատեսության աստիճանը հանվում է E-ի ակնոցների ուժից (օրինակ, 5,0D-ի կարճատեսություն ունենալու դեպքում, հեռվի համար դուրս կգրվի (+) 5,0D, մոտի համար (+) 8.0D): Կարելի է կոռեկցիան կատարել նաև կոնտակտային լինզաներով՝ հատկապես եթե աֆակիկ է մի աչքը: Ժամանակակից վիրաբուժության մեջ օգտագործվում են ներակնային արհեստական ոսպնյակների (IOL) տեղադրումը աֆակիկ աչքի մեջ:

Արտիֆակիան - ներակնային արհեստական ոսպնյակի (IOL) առկայությունն է աչքում: IOL-ը տեղադրվում է հետին խցիկում (ինտրակապսուլյար), իսկ եթե ոսպնյակի հետին պատիճը վնասված է ապա՝ առաջնային խցիկում:
Արտիֆակիան կոռեկցվում է + 3,0 դպտր ակնոցներով մոտի համար: Հեռվի համար ակնոցներ հարկավոր չեն , քանի որ IOL-ը հաշվարկվում են այնպես, որ տեսողության սրությունը լինի 1.0:

Կոպերի հիվանդություններ

Կոպեզրի բորբոքային հիվանդություններ (բլեֆարիտ, մեյբոմիտ)

Ինչպես հայտնի է անատոմիայի դասախոսությունից առաջային կոպեզրի վրա տեղակայված են թարթիչները: Նրանց արմատներում բացվում են Զեյսի ճարպագեղձերի արտահանող ծորանները: Թարթիչների արանքում բացվում են Մոլիի կազմափոխված արցունքագեղձերի ծորանները: Ինտերմարգինալ տարածությունում բացվում են աճառի հաստության մեջ գտնվող մեյբոմյան գեղձերի արտահանող ծորանները, որոնց ճարպանման սեկրետը օծում է կոպեզրերը և նպաստում դրանց լավ գոցմանը: Առաջային կոպեզրի բորբոքային հիվանդությունները կոչվում են բլեֆարիտ (կամ anterior blepharitis) իսկ հետին կոպեզրի բորբոքային հիվանդությունները՝ մեյբոմիտ (կամ posterior blepharitis): Կոպեզրի բորբոքային հիվանդությունների դասակարգումը տրվել է Mc Culley-ի և նրա կոլլեգաների կողմից 1982 թվ-ին, ըստ որի տարբերում են.

1. Ստաֆիլոկոկային բլեֆարիտ
2. Սեբորեիկ բլեֆարիտ
3. Խառը՝ ստաֆիլոկոկային և սեբորեիկ բլեֆարիտ
4. Սեբորեիկ մեյբոմիտ
5. Օբստրուկտիվ մեյբոմիտ
6. Գեներալիզացված մեյբոմիտ

Ստաֆիլոկոկային բլեֆարիտը առավելապես հանդիպում է երեխաների և երիտասարդ անձանց մոտ՝ իգական սեռի գերակշռմամբ: Իրենից ներկայացնում է առաջային կոպեզրի բորբոքում, որն արտահայտվում է էրիթեմայով, տելեանգիէկտազիաներով, կեղևիկների առկայությամբ թարթիչների արմատների մոտ, խիստ արտահայտված դեպքերում՝ կոպեզրի խոցոտմամբ: Կոպեզրի ցանքսը 46% դեպքերում հայտնաբերում է Staph. aureus և գրեթե բոլոր դեպքերում `Staph. epidermidis.

Սեբորեիկ բլեֆարիտը առավելապես ախտահարում է մեծահասակ անձանց: Բոլոր հիվանդների մոտ առկա է սեբորեա մարմնի այլ հատվածներում (հիմնականում հոնքերի շրջանում): Իգական և արական սեռերի մոտ հանդիպում է հավասարապես: Իրենից ներկայացնում է առաջային կոպեզրի բորբոքում մեղմ արտահայտված էրիթեմայով, ճարպոտ կեղևիկների առկայությամբ: Ցանքսը հայտնաբերում է նորմալ ֆլորա: Ախտորոշումը կայացվում է կլինիկապես: Այս հիվանդների 1/3-ը ունենում են նաև արցունքի ջրային շերտի անբավարարություն (aqueous tear deficiency):

Խառը՝ ստաֆիլոկոկային և սեբորեիկ բլեֆարիտը իրենից ներկայացնում է վերը նշված 2 պաթոլոգիաների համակցությունը:

Սեբորեիկ մեյբոմիտը իրենից ներկայացնում է սեբորեայի տեսակ, երբ առկա է նաև մեյբոմյան գեղձերի արտահայտված դիսֆունկցիա: Հիվանդությունը բնորոշվում է լայնացած մեյբոմյան ծորաններով և փրփուրի կամ փրփրանման արտադրությամբ, որն իրենից ներկայացնում է մեյբոմյան գեղձերի գերսեկրեցիա առանց մածուցիկության ուժեղացման (ավելացման), ինչը կարող է հանգեցնել գեղձերի օբստրուկցիայի:

Օբստրուկտիվ մեյբոմիտը իրենից ներկայացնում է մեյբոմյան գեղձերի օբսրուկցիա, երբ գեղձերի սեկրետը խտացած է և դուրս չի գալիս ծորաններից: Այս հիվանդները հաճախ են գանգատվում աչքի չորությունից, քանի որ արցունքի 3 հիմնական շերտերից (լորձ, ջուր, ճարպ) մեկը՝ ճարպայինը, բացակայում է, ուստի նման արցունքը անկայուն է և արագ է էվապորացիայի ենթարկվում (հեռանում աչքի մակերեսից):

Գեներալիզացված մեյբոմիտի ժամանակ առկա է օբստրուկտիվ մեյբոմիտ, տարզալ լորձաթաղանթի պապիլյար հիպերտրոֆիա, եղջրենու կետային էպիթելիոպաթիա: Հաճախ առկա է նաև սեբորեայի և ռոզացեայի զուգակցություն, դիտվում է անկայուն արցունքի շերտ:

Բլեֆարիտների /Մեյբոմիտների ժամանակ հիվանդները *գանգատվում են*.
ա. այրոցի զգացումից
բ. օտար մարմնի զգացողությունից
գ. կոպեզրի և լորձաթաղանթի կարմրությունից
դ. մեղմ արտահայտված քորից
ե. տեսողության փոքր ինչ մշուշոտ լինելուց

Կաևոր է նշել այն հանգամանքը, որ այս ախտանիշները, գանգատները առավելապես արտահայտված են առավոտյան ժամերին: Վերջին տարիներին զգալիորեն հաճախ են հանդիպում Demodex-ային բլեֆարիտներ: Demodex folliculorum-ը և Demodex brevis-ը իրենցից ներկայացնում են օբլիգատ պարազիտներ, որոնք բնակվում են մազարմատների ֆոլիկուլներում և մեյբոմյան գեղձերում: Ճեղքային լամպի տակ դիտելիս նրանք երևում են թարթիչների շուրջը մոմանման մուֆտաների ձևով:

Առանձին նոզոլոգիա է ներկայացնում **անգուլյար բլեֆարիտը / բլեֆարոկոնյունկտիվիտը**, որի դեպքում հիմնականում ախտահարվում են կոպի և կոնյունկտիվայի դրսային անկյունները: Հարուցիչն է Moraxella laminata-ն: Հիվանդությունը կոչվում է նաև Մորաքս-Աքսենֆելդի բլեֆարոկոնյունկտիվիտ: Բուժումը անց է կացվում հիմնականում կոմբինացված՝ հակաբիոտիկ- ստերոիդ կաթիլներով և քսուկներով:

Կոպեզրի բերբոքումների **բուժումը** կայանում է հետևյալում.

ա.կոպի հիգիենա–տաք կոմպրեսները և կոպեզրի մերսումները նուրբ շամպույնով հանդիսանում են բոլոր տեսակի բլեֆարիտների բուժման հիմնական միջոցը

բ.տեղային անտիբիոտիկի քսուքներ (տետրացիկլին, էրիթրոմիցին, բացիտրացին և այլն)

գ.համակարգային անտիբիոտիկներ (Doxycycline,Tetracycline,Erythromycine), հատկապես, երբ առկա է ռոզացեա և արտահայտված մեյբոմիտ: Թվարկված հակաբիոտիկներն ունեն նաև ճարպագեղձերի ֆունկցիան կարգավորող էֆեկտ:

դ.տեղային կորտիկոստերոիդները կարող են արդյունավետ լինել կարճատև օգտագործման դեպքում (սովորաբար 2-3 շաբաթ):

Դեմոդեքսային բլեֆարիտի բուժումը ներառում է թեյի ծառի 5% յուղի և շամպույնի օգտագործում:

Hordeolum (գարիկ) – իրենից ներկայացնում է կոպեզրի թարախային հանգուցային (nodular) բորբոքում, որը զուգակցվում է ցավի, կարմրության և տեղայնացված (localized) թարախային բորբոքման՝ աբսցեսի հետ: Եթե գարիկը առաջանում է առաջային կոպեզրին,

այն կոչվում է արտաքին գարիկ (external hordeola) , սովորաբար պատճառը ստաֆիլոկոկային ինֆեկցիան է: Եթե գարիկը առաջանում է մեյբոմյան գեղձում, ապա կոչվում է ներքին գարիկ (internal hordeola) , որը կարող է լինել ինֆեկցիոն կամ ստերիլ բնույթի:

Գարիկը սովորաբար սպոնտան ներծծվում է: Տաք կոմպրեսները կարող են թեթևացնել սիմպտոմները: Կարելի է կիրառել տեղային հակաբիոտիկներ, սակայն դրանք ոչ միշտ են արդյունավետ: Համակարգային հակաբիոտիկները ցուցված են միայն երկրորդային ցելյուլիտի դեպքում:

Chalazion (խալազիոն)-իրենից ներկայացնում է Զեյսի կամ մեյբոմյան գեղձի ստերիլ, քրոնիկական, հանգուցային բորբոքում: Հանգույցները կարող են առավելապես արտահայտված լինել մաշկի կամ լորձաթաղանթի կողմից: Բուժման համար ցուցված են տաք կոմպրեսներ, ստերոիդների ներհանգուցային ներարկումներ, կտրվածք և դրենավորում (ցանկալի է հեռացնել ամբողջական՝ իր պարկի հետ միասին):

Քրոնիկ բլեֆարիտի հետևանքով որպես բարդություն կարող են առաջանալ կոպեզրի հաստացում (tylosis), թարթիչների գունաթափություն (polyosis), թարթիչների կորուստ (madarosis):

Կոպերի բնածին և ձեռքբերովի ախտահարումներ

Անկիլոբլեֆարոն - արտահայտվում է կոպերի լրիվ կամ մասնակի միակցումով:

Էկտրոպիոն

Նորմայում ստորին կոպի եզրը շոշափում է ակնագունդը լիմբով: Ստորին կոպի եզրի արտաշրջումը ակնագնդից կոչվում է էկտրոպիոն: Այն կարող է լինել

- ծերունական
- սպիական
- պարալիտիկ:

Ծերունական էկտրոպիոնի առաջացման պատճառը ստորին կոպի հորիզոնական թուլացումն է: Սպիական էկտրոպիոնը առաջանում է ստորին կոպի մաշկի կարճանալու հետևանքով: Պարալիտիկ էկտրոպիոնի պատճառը դիմային ներվի պարիեզն է:
էկտրոպիոնի հետևանքով հիվանդի մոտ առաջանում է արցունքահոսություն, կոպի լորձաթաղանթի հիպերէմիա, հիպերտրեֆիա և ցավ:
էկտրոպիոնի բուժումը կատարվում է վիրաբուժական ճանապարհով: Ստորին կոպի ծերունական և պարալիտիկ արտաշրջումը վերացվում է կոպի աճառի դրսային լաթը վերնոսկրին կարելու միջոցով: Սպիական էկտրոպիոնը վերացվում է մաշկի ազատ պլաստիկայով:
Վերին կոպի էկտրոպիոն կարող է զարգանալ միայն կոպի մաշկի սպիական կարճանալու հետևանքով: Վերացվում է մաշկի ազատ պլաստիկայի միջոցով:

Էնտրոպիոն

Կոպի եզրի ներշրջումը դեպի ակնագունդ կոչվում է էնտրոպիոն: Ստորին կոպի էնտրոպիոնը կարող է լինել.

- բնածին
- ծերունական
- սպաստիկ
- սպիական:

Բնածին էնտրոպիոնի դեպքում նորածնի թարթիչները հպվում են եզջրաթաղանթին և առաջացնում արցունքահոսություն և լուսավախություն: Այս վիճակը պետք է կարողանալ տարբերակել էպիբլեֆարոնից: Վերջինս առաջանում է ստորին կոպի ավելցուկ մաշկային ծալքի հետևանքով: Էպիբլեֆարոնով երեխայի թարթիչները նույնպես հպվում են եղջրաթաղանթին, սակայն լուսավախություն և արցունքահոսություն չի առաջանում: Էպիբլեֆարոնը երեխայի աճի ընթացքում վերանում է, և սովորաբար վիրաբուժական միջամտության կարիք չի առաջանում:
Ծերունական էնտրոպիոնի առաջացման պատճառը ստորին կոպի ռետրակտոր մկանի շերտազատումն է կոպի աճառիցի, ինչպես նաև նաև կոպի եզրի հորիզոնական թուլացումը: Ճեղքային լամպով հետազոտելիս երևվում է, որ թարթիչները հպվում են և վնասում եղջրաթաղանթը: Հիվանդը գանգատվում է արցունքահոսությունից, ցավերից և լուսավախությունից:
Սպիական էնտրոպինի առաջացման պատճառը ստորին կոպի լորձաթաղանթի սպիական կարճացումն է:
Սպաստիկ էնտրոպիոնը բնորոշվում է կոպի եզրի ներշրջման էպիզոդներով:
էնտրոպիոնը բուժվում է վիրաբուժական ճանապարհով: Ստորթարթիչային կտրվածքով ստորին կոպի ռետրակտորները հետ են կարվում աճառին:
Սպիական էնտրոպիոնը վերացնելու նպատակով կատարվում է շրթունքի լոձաթաղանթի տրանսպլանտացիա:
Վերին կոպի էնտրոպիոնը կարող է լինել բնածին և սպիական: Նույնպես արտահայտվում է արցունքահոսությոմբ և լուսավախությամբ: Վերացվում է շրթունքի լորձաթաղանթի տրանսպլանտացիայով:

Տրիխիազ և դիստիխիազ

Տրիխիազ կոչվում է թարթիչների սխալ ուղղությամբ աճը ճիշտ տեղից:
Դիստիխիազ կոչվում է թարթիչների սխալ ուղղությամբ աճը սխալ տեղից. օրինակ մեյբոմյան անցքերից, լորձաթաղանթից:
Առաջացման պատճառը կոպերի եզրի խրոնիկական բորբոքումն է, սպիական փոփոխությունները:
Կլինիկորեն արտահայտվում է արցունքահոսությամբ, ցավով: Կարող է պատճառ հանդիսանալ եղջրաթաղանթի ծանր վնասվածքների:
Տրիխիազը և դիստիխիազը վերացվում է վիրաբուժական ճանապարհով: Սխալ ուղղությամբ աճող թարթիչները վերացվում են էլեկտրոլիզիսի եղանակով:

Կոպի պտոզ

Վերին կոպի կախվածությունը կոչվում է պտոզ:
Նորմայում վերին կոպը ծածկում է վերին լիմբը 2 մմ: Կոպը բարձրանում է վերին կոպը բարձրացնող մկանի միջոցով, որը ներվավորվում է երրորդ (օկուլոմոտորիուս) գանգուղեղային ներվի միջոցով: Այս մկանի միջին հատվածը, որը ամրանում է աճառին, կոչվում է Մյուլլերի մկան, և ունի սիմպաթիկ ներվավորում:
Կոպի պտոզի դասակարգումը հետևյալն է

- Միոգեն
- Նեյրոգեն
- Տրավմատիկ
- Կեղծ պտոզ:

Բնածին պտոզը պատկանում է միոգեն պտոզների խմբին: Բնորոշվում է լևատոր մկանի ի ծնե դիստրոֆիայի հետ պայմանավորված կոպի կախվածությամբ: Կարող է լինել երկկողմանի:
Ջեռքբերովի ապոնևրոտիկ պտոզին բնորոշ է կոպը բարձրացնող մկանի լավ ֆունկցիան: Կոպի կախվածությունը այս դեպքում պայմանավորված է կոպը բարձրացնող մկանը մասնակի շերտազատումով աճառից: Կրող է զարգանալ կատարակտայի և գլաուկոմայի կապակցությամբ կատարված վիրահատությունների հետևանքով:
Միոգեն պտոզի այլ տեսակներից են Միաստենիա Գրավիսի ակնային տիպը, խրոնիկ պրոգրեսիվող էքստերնալ օֆթալմոպլեգիան: Վերջիններս բնորոշվում են նաև ակնագնդի շարժունակության խիստ սահմանափակումով բոլոր ուղղություններով: Այս հիվանդությունների դեպքում վերին կոպը բարձրացնող մկանի ֆունկցիան խիստ թույլ է:
Նեյրոգեն պղոզը զարգանում է երրերդ գանգուղեղային ներվի պարիեզի հետևանքով, նաև Հորների սինդրոմի ժամանակ: Օկուլոմոտորիուսի պարիեզը բնորոշվում է տոտալ պտոզով: Իսկ Հորների սինդրոմի ժամանակ պարալիզվում է միայն Մյուլլերի մկանը, այդ պատճառով առաջանում է մոտ 2 մմ պրոզ:
Տրավմատիկ պտոզը առաջանում է վերին կոպի տրավմայի հետևանքով:
Կեղծ պտոզի դեպքում կոպի կախվածության պատճառը կոպի մաշկային ծալքն է, որը կոչվում է դերմատոխալազիս: Մաշկի ավելցուկ ծալքի հեռացման հետևանքով կոպի պտոզը վերանում է:
Կոպի պտոզը ուղղվում է վիրաբուժական ճանապարհով: Վիրահատական մեթոդները տարբեր են և կախված են կոպը բարձրացնող մկանի ֆունկցիայից:
5 մմ-ից բարձր ֆունկցիայի դեպքում կատարվում է կոպը բարձրացնող մկանի ռեզեկցիա:
4մմ և ավելի ցածր ֆունկցիայի դեպքում կատարվում է կոպի բարձրացում սիլիկոնային լարերի օգնությամբ (սլինգ):

Լագոֆթալմ

Լագոֆթալմ (նապաստակի աչք) կոչվում է այն վիճակը, երբ հիվանդը ի վիճակի չէ փակել աչքը:
Կոպերը փակվում են աչքի շրջանաձև մկանի օգնությամբ, որը ներվավորվում է գանգուղեղային յոթերորդ (դիմային) ներվի միջոցով: Լագոֆթալմի առաջացման պատճառը դիմային ներվի ախտահարումն է:
Կոպերի պաշտպանիչ ֆունկցիայի բացակայության պայմաններում զարգանում է կերատոպաթիա, որը կարող է պատճառ հանդիսանալ տեսողության կորստի:
Դիմային ներվի պարիեզի հետևանքով խանգարվում է նաև թարթման ռեֆլեքսը: Ուստ շատ կարևոր է հիվանդին վաղ օգնության կազմակերպումը: Քանի որ վեց ամսվա ընթացքում հնարավոր է դիմային ներվի վերականգնում, ապա հիվանդին սկզբնական շրջանում նշանակվում է արհեստական արցունքի կաթիլներ: Ծեր հիավանդների մոտ կատարվում է կոպերի ժամանակավոր տարզոռաֆիա: Եթե վեց ամսվա ընթացքում ներվի վերականգնում չի լինում, ապա հիվանդը ենթարկվում է պլաստիկ վիրահատության վերին կոպի հաստության մեջ ոսկյա ծանրոցի իմպլանտացիայի միջոցով:

Կոպերի բարորակ և չարորակ ուռուցքներ

Կոպերի շրջանում կարող են հանդիպել տարբեր բնույթի բարորակ և չարորակ նորագոյացություններ:

Առավել հաճախ հանդիպող բարորակ նորագոյացություններից են.

- պապիլոմա
- ադենոմա
- ֆիբրոմա
- լիպոմա
- հեմանգիոմա
- լիմֆոմա:

Կոպերի շրջանի չարորակ նորագոյացություններից են.

- Բազալ բջջային կարցինոման
- սկվամոզ բջջային կարցինոման
- ադենոկարցինոման (sebaceous gland carcinoma)

Բազալ բջջային կարցինոման առավել հաճախ հանդիպող կոպերի չարորակ ուռուցքն է, որը կազմում է նորագոյացությունների 85%-ը: Բնորոշվում է դանդաղ, անցավ աճով, թարթիչների կորստով, խոցոտված մակերեսով և տելեանգիէկտազիաներով: Մետաստազները բնորոշ չեն:
Սկվամոզ բջջին կարցինոմային բնորոշ է մեծ քանակով կերատինը, ավելի ագրեսիվ աճը : Կարող է տալ նեյրոգեն մետաստազներ դեպի ուղեղ:
Ադենոկարցինոման աճ է տալիս կոպի աճառի գեղձերից: Խիստ չարորակ ընթացք ունի, տալիս է մետաստազներ: Բնորոշ է ասիական պոպուլյացիային:

Շաղկապենու հիվանդություններ

Շաղկապենու հիվանդությունները լինում են բորբոքային բնույթի (կոնյունկտիվիտ), դեգեներատիվ բնույթի, հանդիպում են նաև կիստաներ և ուռուցքներ:

Շաղկապենու բորբոքային հիվանդություններ(կոնյունկտիվիտ, շաղկապենաբորբ)

Շաղկապենու բորբոքումը (կոնյունկտիվիտը) բնորոշվում է շաղկապենու անոթների լայնացմամբ, բջջային ինֆիլտրացիայով և էքսուդացիայով: Կոնյուկտիվալ ինյեկցիային բնորոշ է մակերեսային վառ կարմիր գույն ունեցող արյունատար անոթների լեցունությունը՝ գերարյունությունը, որն առավել արտահայտված է թաղի (fornix) շրջանում և նվազում է դեպի լիմբը, ի տարբերություն խորանիստ՝ պերիկոռնեալ կամ ցիլիար ինյեկցիայի, երբ գերարյունությունը առավել ինտենսիվ է լիմբի շրջանում, ունի կապտավուն երանգ և նվազում է դեպի թաղը՝ անցածալքը: Վերջինս դիտվում է եղջերաթաղանթի և անոթաթաղանթի բորբոքային պրոցեսների ժամանակ: Շաղկապենաբորբի (կոնյունկտիվիտի) ժամանակ կարող է դիտվել խեմոզ՝ հեղուկի կուտակում կոնյունկտիվայի տակ կամ նրա հաստության մեջ: Կոնյունկտիվիտը անհրաժեշտ է տարբերել *կոնյունկտիվալ հիպերեմիայից*: Կոնյունկտիվալ հիպերեմիան (գերարյունությունը) իրենից ներկայացնում է կոնյունկտիվայի անոթների լայնացում առանց ուղեկցող բջջային ինֆիլտրացիայի և էքսուդացիայի: Հիպերեմիան կարող է առաջանալ միջավայրի տարբեր գործոնների ազդեցությունից՝ ծուխ, քիմիական նյութեր, քամի, ուլտրամանուշակագույն ճառագայթում, վազոկոնստրիկտորների երկարատև օգտագործում: Կոնյունկտիվիտի ժամանակ հիվանդները *գանգատվում են*՝

ա. կոպերի լեցունության զգացումից

բ. օտար մարմնի զգացողությունից

գ. լորձային կամ լորձաթարախային արտադրությունից, որի պատճառով կոպերը կպչում են իրար:

Կոնյունկտիվիտը կարող է լինել մոնոլատերալ կամ բիլատերալ: Կոնյունկտիվիտի ախտորոշումը հիմնվում է անամնեզի և կլինիկական հետազոտության, լորձային կամ լորձաթարախայաին արտադրության ցանքսի, ինչպես նաև կոնյունկտիվայի քերուկի՝ Գրամի և Գիմզայի մեթոդով հետազոտության վրա: Կոնյունկտիվիտի դասակարգումը հիմնված է առաջացման պատճառի, ընթացքի և մորֆոլոգիական պատկերի վրա:

Կոնյուկտիվիտի դասակարգումը

Առաջացման պատճառ	Ընթացք	Մորֆոլոգիական պատկեր
ինֆեկցիոն	սուր	ֆոլիկուլյար
ոչ ինֆեկցիոն	գերսուր	պապիլյար
(իմունային)	քրոնիկ	մեմբրանոզ
		սպիական
		գրանուլեմատոզ

Պապիլյար ռեակցիան իրենից ներկայացնում է կոնյունկտիվայի ոչ սպեցիֆիկ ռեակցիա ցանկացած բորբոքային ազդակի նկատմամբ: Պապիլան պարունակում է կենտրոնական ֆիբրովասկուլյար միջուկ՝ կարմիր կետ, որն իրենից ներկայացնում է լայնացած կապիլյար:

Ֆոլիկուլյար ռեակցիան իրենից ներկայացնում է լիմֆոցիտար ռեակցիա: Ֆոլիկուլները կոնյունկտիվայի դեղնասպիտակավուն, հստակ սահմաններով, կլոր, բարձրացած գոյացություններ են, որոնց կենտրոնը ավասկուլյար է, իսկ արյունատար անոթները գտնվում են հիմքի մոտ:

Սուր ֆոլիկուլյար կոնյուկտիվիտների դասակարգումը ներառում է հետևյալ հիվանդությունները.

Սուր ֆոլիկուլյար կոնյունկտիվիտ

1.Ադենովիրուսային
- էպիդեմիկ կեռատոկոնյունկտիվիտ
- ֆարինգոկոնյունկտիվալ տենդ
- սուր ոչ սպեցիֆիկ ֆոլիկուլյար կոնյունկտիվիտ

2.Պարփակումներով կոնյունկտիվիտ (պարատրախոմա)

3.Herpes virus-ային
- Herpes simplex
- Epstein- Barr virus

Ադենովիրուսային կոնյունկտիվիտների ժամանակ վարակը փոխանցվում է ակնային կամ ռեսպիրատոր սեկրետների մոտիկ կոնտակտի միջոցով, ինչպես նաև լողավազաններից:

Էպիդեմիկ կեռատոկոնյուկտիվիտը հարուցվում է ադենովիրուսի 8,19 և 37 սերոտիպերով : էպիդեմիկ կեռատոկոնյուկտիվիտն ադենովիրուսային սինդրոմների մեջ միակն է, որն ուղեկցվում է եղջրենու ախտահարմամբ: Հիվանդությունը գրեթե միշտ բիլատերալ է՝ չնայած, որ երկրորդ աչքը կարող է պրոցեսի մեջ ընդգրկվել մի քանի օր անց: Սովորաբար աչքերի ախտահարմանը նախորդում է վերին շնչուղիների ինֆեկցիան: Ինօկուլյացիայից 7-10 օր անց զարգանում է խիստ արտահայտված ֆոլիկուլյար կոնյունկտիվիտ, կարող են լինել պետեխիալ արյունազեղումներ, հազվադեպ տարզալ կոնյունկտիվայի վրա կարող են առաջանալ պսևդոմեմբրաններ: Պարտադիր առկա է պրեաուրիկուլյար լիմֆադենոպաթիա: Հիվանդները գանգատվում են արցունքահոսությունից, լուսավախությունից և օտար մարմնի զգացողությունից: Սովորաբար ֆոլիկուլյար

կոնյունկտիվիտի հետ մեկտեղ առկա է լինում նաև կետային էպիթելիալ կեռատիտ: Աչքի սիմպտոմներից 7-14 օր անց եղջրենում զարգանում են մուլտիֆոկալ սուբէպիթելիալ (ստրոմալ) ինֆիլտրատներ, որոնք իրենցից ներկայացնում են իմունոպաթոլոգիական ռեակցիա՝ ուղղված կեռատոցիտների վիրուսային ախտահարման դեմ: Այս ինֆիլտրատները կարող են զգալիորեն իջեցնել տեսողության սրությունը: Սովորաբար այս ինֆիլտրատները ներծծվում են 2 շաբաթվա ընթացքում, բայց որոշ հիվանդների մոտ նրանք կարող են տևել ամիսներ շարունակ: Սովորաբար ախտորոշումը դրվում է կլինիկորեն: Բուժումն իր մեջ ներառում է հիմնականում սառը կոմպրեսներ և արհեստական արցունքի կաթիլներ: Տեղային անտիբիոտիկները ցուցված են միայն այն դեպքում, երբ առկա է թարախային արտադրություն, որը վկայում է զուգակցված բակտերիալ ինֆեկցիայի մասին: Հակավիրուսային կաթիլներից միայն սիդոֆովիրի (cidofovir) կաթիլն է, որ ադենովիրուսի ռեպլիկացիան խաթարում է, սակայն այն տոքսիկ դեղամիջոց է և դեռ գործնական կիրառություն չի ստացել: Տեղային կորտիկոստերոիդները նվազեցնում են լուսավախությունը և լավացնում տեսողությունը (նպաստում են եղջրենու ինֆիլտրատների ներծծմանը): Սակայն կորտիկոստերոիդները կարող են առաջացնել իմունոսուպրեսիա և երկարացնել վիրուսի բազմացման տևողությունը, ուստի նրանց կիրառությունը ցուցված է միայն այն հիվանդներին, ում մոտ առկա է տեսողության վատացում ինֆիլտրատների պատճառով, լուսավախություն և պսևդոմեմբրաններ (վերջինս կարող է հանգեցնել սպիերի առաջացման): Վերջերս կիրառության մեջ է մտել գանցիկլովիրի կաթիլը:

<u>Ֆարինգոկոնյունկտիվալ տենդը</u> հիմնականում ախտահարում է երեխաներին և կրում էպիդեմիկ բնույթ: Հարուցվում է ադենովիրուսի 2, 4 և 7 սերոտիպերով: Հիվանդության բնորոշ ախտանիշներն են՝ սուր ֆոլիկուլյար կոնկունկտիվիտ, ֆարինգիտ, տենդ և պրեաուրիկուլյար լիմֆադենոպաթիա: Որևէ սպեցիֆիկ բուժում գոյություն չունի: Տեղային անտիբիոտիկները կիրառվում են երկրորդային բակտերիալ ինֆեկցիան կարգավորելու համար:

Պարփակումներով կոնյունկտիվիտի (inclusion conjunctivitis): Պարփակումներով կոնյունկտիվիտը հարուցվում է Chlamidia trachomatis-ով: Chlamidia trachomatis-ը օբլիգատ ներբջջային բակտերիա է: Նրա A-C սերոտիպերը հարուցում են տրախոմա հիվանդությունը, իսկ D-K սերոտիպերը՝ չափահասների և նեոնատալ պարփակումներով կոնյունկտիվիտ (adult and neonatal inclusion conjunctivitis):

<u>Չափահասների քլամիդիալ կոնյունկտիվիտ</u>- սեռական ճանապարհով փոխանցվող կոնյունկտիվիտ է: Հաճախ զուգակցվում է քլամիդիալ ուրեթրիտով և ցերվիցիտով (urethritis or cervicitis): Առավել հաճախ հանդիպում է սեռականորեն ակտիվ չափահասների մոտ: Աչքը սովորաբար ախտահարվում է ինֆեկցված գենիտալ սեկրետների ուղղակի կամ անուղղակի կոնտակտի միջոցով: Վարակի փոխանցման այլ ուղիներ են համարվում աչքի կոսմետիկան և բավականաչափ չքլորացված լողավազանները: Կոնյուnկտիվիտը սկսվում է աչքի ինoկուլյացիայից 1-2 շաբաթ անց: Հիվանդության կլինիկական նշաններն են՝ ֆոլիկուլյան ռեակցիան, որն առավելապես արտահայտված է ստորին պալպեբրալ կոնյունկտիվայում, լորձաթարախային արտադրությունը և պրեաուրիկուլյար ադենոպաթիան: Եղջրենու ներառումը պրոցեսի մեջ արտահայտվում է էպիթելիալ ինֆիլտրատների առաջացմամբ՝ գերազանցապես վերին (superior) եղջրենում: Կարող է զարգանալ միկրոպանուս, որն ընդգրկվում է վերին

եղջրենին 3 մմ-ից ոչ ավելի: Եթե բուժում չկատարվի, ապա կոնյունկտիվիտը սպոնտան լավանում է 6-18 ամսվա ընթացքում: Ներկայումս ընդունված բուժումը ներառում է հետևյալ անտիբիոտիկները.
Per os Tetracyclin 250 mg օրը 4 անգամ 3 շաբաթ կամ
Per os Doxycyclin 100 mg օրը 2 անգամ 3 շաբաթ կամ
Per os Erythromycin 500 mg օրը 4 անգամ 3 շաբաթ
Հիվանդության վաղ ակտիվ շրջանում 1 գ միանվագ Azythromicin–ը կարող է բուժել հիվանդությունը:

Նեոնատալ քլամիդիալ կոնյունկտիվիտը տարբերվում է չափահասների կոնյուկտիվիտից հետևյալ նշաններով՝
-Նորածինների մոտ բացակայում է ֆոլիկուլյար ռեակցիան
-Նորածինների մոտ լորձաթարախային արտադրությունն ավելի առատ է
-Նորածինների մոտ տարզալ կոնյունկտիվայի վրա կարող են զարգանալ մեմբրաններ
-Գիմզայի մեթոդով ներկված լորձաթաղանթի նմուշներում ներցիտոպլազմիկ պարփակումները ավելի մեծ քանակով են հանդես գալիս
-Նորածինների մոտ հիվանդությունը ենթարկվում է տեղային դեղամիջոցներին (Erythromycin կամ Tetracyclin-ի աչքի քսուք):
Նորածինների մոտ պարտադիր է կոնյունկտիվայի քերուկի՝ Գրամի և Գիմզայի մեթոդով հետազոտությունը՝ դիֆերենցելու համար C.trachomatis-ը N. gonorrheae-ից :
Նորածինների մոտ քլամիդիայի հետ զուգակցված ինֆեկցիաներից կարող է առկա լինել նաև պնևմոնիա և օտիտ, ուստի խորհուրդ է տրվում բուժել նաև per os Erythromycin-ով 12.5 mg/kg քաշին կամ ներերակային օրը 4 անգամ 14 օր տևողությամբ:

Herpes simplex կոնյունկտիվիտ-առաջնային օկուլյար Herpes simplex վիրուսային ինֆեկցիան սովորաբար հանդես է գալիս մոնոլատերալ բլեֆարոկոնյունկտիվիտի ձևով: Առկա է լինում կոնյուկտիվայի ֆոլիկուլյար ռեակցիա, պրեաուրիկուլիար լիմֆատիկ հանգույցի մեծացում: Կոպի մաշկի վրա առկա են լինում վեզիկուլներ: Առաջնային օկուլյար Herpes simplex վիրուսային ինֆեկցիայով հիվանդների մոտ կարող է զարգանալ էպիթելյալ կերատիտ , սակայն ստրոմալ կեռատիտը և իրիդոցիկլիտը բնորոշ չեն: Կոպմաշկի վեզիկուլները, փսևդոմեմբրանների բացակայությունը և մոնոլատերալությունը օգնում են դիֆֆերենցել Herpes simplex վիրուսային ախտահարումը ադենովիրուսային կոնյունկտիվիտից: Կասկածելի դեպքերում կարելի է կատարել կոնյունկտիվայի քերուկի հետազոտություն PCR-պոլիմերազային շղթայական ռեակցիայի մեթոդով (ԴՆԹ-ի որոշում):

Քրոնիկ ֆոլիկուլյար կոնյունկտիվիտների դասակարգումը ներառում է հետևյալ հիվանդությունները:

Քրոնիկ ֆոլիկուլյար կոնյունկտիվիտ

1. Քլամիդիալ ինֆեկցիաներ
   Տրախոմա
   Պարփակումներով կոնյունկտիվիտ
2. Կոնտագիոզ մոլյուսկ
3. Moraxella (գրամբացասական դիպլոկոկ)
4. Պարինոդի (Parinaud's) օկուլոգլանդուլյար սինդրոմ
5. Լայմի հիվանդություն (Lyme disease)
6. Տոքսիկ կոնյունկտիվիտ
7. Ֆոլիկուլյոզ

Տրախոմա բառը գալիս է հունարենից, որը նշանակում է կոպիտ, անհարթ: Այն իրենից ներկայացնում է վարակիչ կեռատոկոնյունկտիվիտի տեսակ, որը բնորոշվում է ֆոլիկուլյար ռեակցիայով, պալպեբրալ կոնյունկտիվայի պապիլյար հիպերտրոֆիայով, եղջրենու նեովասկուլյարիզացիայով և ինֆիլտրացիայով (pannus), սպիական փոփոխությունների առաջացմամբ: Հիվանդությունը հանդիպում է ցածր հիգիենա ունեցող հասարակություններում: Այն ախտահարում է 150 միլիոն անհատների աշխարհով մեկ և հանդիսանում է կանխարգելվող կուրության հիմնական պատճառը:Ներկայումս տրախոման էնդեմիկ է Միջին Արևելքում, Հյուսիսային Աֆրիկայում և Հարավ-Արևելյան Ասիայի որոշ երկրներում: Հիվանդությունը Հայաստանում չի հանդիպում արդեն 30 տարուց ավել: Հիվանդության տարածման համար որպես վեկտոր հանդիսանում են սովորական տնային ճանճերը: Ինչպես արդեն նշվել է, հիվանդության հարուցիչը Chlamidia trachomatis-ի A-C սերոտիպերն են: Տրախոմայի կլինիկական ախտորոշումը կայացնելու համար անհրաժեշտ է, որ առկա լինեն հետևյալ կլինիկական ախտանիշներից առնվազն երկուսը:

ա. ֆոլիկուլների առկայություն վերին տարզալ կոնյունկտիվայում
բ. լիմբալ ֆոլիկուլներ կամ նրանց տեղում առկա փոսուրիններ (Herbert's pits) - հերբերտի աչիկներ
գ. տարզալ կոնյունկտիվայի սպիական փոփոխություն (Arlt's line)-Առլթի գիծ
դ. անոթային պանուս՝ առավել արտահայտված վերին լիմբի շրջանում

Վերին կոնյունկտիվայի և արցունքագեղձի ծորանների սպիացումը կարող է հանգեցնել արցունքի ջրային շերտի անբավարարության, արցունքատար ուղիների օբստրուկցիայի, տրիխիազի (թարթիչների ծուռ աճ) և entropion-ի (կոպի ներշրջում):
Բուժումը կայանում է նույն անտիբիոտիկների կիրառման մեջ,ինչ նշվել է չափահասների քլամիդիալ կոնյունկտիվիտի բուժման ժամանակ:

Պարփակումներով կոնյոնկտիվիտը քննարկվել է սուր ֆոլիկուլյար կոնյունկտիվիտների բաժնում, սակայն այն կարող է հանդես գալ նաև քրոնիկ ընթացքով (տևել ամիսներ):

Կոնտագիոզ մոլյուսկը (Molluscum Contagiosum)

Կոնտագիոզ մոլյուսկը վիրուսի տեսակ է, որը տարածվում է ինֆեկցված անհատների հետ ուղղակի կոնտակտի միջոցով: Ինֆեկցիան առաջացնում է փոսիկավոր հանգույցներ/օջախներ մաշկում կամ կոպեզրում, հազվագյուտ՝ կոնյունկտիվայում: Հիվանդությունը սովորաբար մոնոլատերալ է և առաջացնում է քրոնիկ ֆոլիկուլյար

կոնյունկտիվիտ: Բուժումը ներառում է հեռացում, կրիոթերապիա, կյուրետաժ կամ ինտերֆերոնի ինյեկցիաներ օջախի շուրջը:

Քրոնիկ ֆոլիկուլյար կոնյուկտիվիտի մյուս տեսակները ավելի հազվադեպ են պատահում, ուստի և չեն քննարկվի այս բաժնում:

Պապիլյար կոնյունկտիվիտներ

Դասակարգումը

1.Սուր պապիլյար կոնյունկտիվիտ (բակտերիալ)
(Staph., Strep., Hemophilus)
2.Գերսուր պապիլյար կոնյունկտիվիտ
(N. gonnorrheae, N. meningitis)
3.Քրոնիկ պապիլյար կոնյունկտիվիտ
-Բիլատերալ
կեռատոկոնյունկտիվիտիս սիկկա
բլեֆարոկոնյունկտիվիտ

- Մոնոլատերալ
Լակրիմալ ինֆեկցիա (կանալիկուլիտ, քրոնիկ դակրիոցիստիտ)
Մասկարադ սինդրոմ (ինտրաէպիթելիալ նեոպլազիա, պիգմենտային
կամ ամելանոտիկ մելանոմա, ճարպագեղձերի կարցինոմա)

Սուր պապիլյար կոնյունկտիվիտը տևում է 3 շաբաթից ավելի քիչ, և այն միշտ բակտերիալ է իր ծագմամբ: Հիմնական հարուցիչներն են ստաֆիլոկոկը, ստրեպտոկոկը, հեմոֆիլուսը: Հիվանդները գանգատվում են լորձաթարախային արտադրությունից, որի պատճառով կոպեզրերը կպչում են իրար: Ախտորոշումը կայացվում է կոնյունկտիվայի ցանքսի և քերուկի վրա: Բուժումը անց է կացվում անտիբիոտիկներիի կաթիլներով, որոնց հանդեպ զգայուն է տվյալ բակտերիան: Ստրեպտոկոկի տեսակներից պնեմոկոկը՝ Strept. pneumoniae առաջացնում է պսեւդոմեմբրանոզ կոնյունկտիվիտ: Պսեդոմեմբրանը հեռացնելուց արյունահոսություն չի դիտվում՝ ի տարբերություն դիֆթերիտիկ կոնյունկտիվիտի, որի ժամանակ առաջանում են իսկական մեմբրաններ, որոնց հեռացումից կոնյունկտիվայի մակերեսն արյունահոսում է:

Գերսուր պապիլյար կոնյունկտիվիտը զարգանում է 24 ժամվա մեջ: Նրա հարուցիչն է առավելապես նեյսերիան՝ գոնորեան: Գոնոկոկային կոնյունկտիվիտը սկսվում է մասիվ էքսուդացիայով, խիստ արտահայտված թարախային արտադրությամբ, խեմոզով և բուժում չստանալու դեպքում զարգանում է եղջրենու ինֆիլտրատ, նեկրոզ և պերֆորացիա: Գոնոկոկային կոնյունկտիվիտը սեռական ճանապարհով փոխանցվող հիվնադություն է, որն առաջանում է գենիտալիա-աչք, գենիտալիա-ձեռք-աչք ուղղակի կոնտակտի կամ մայր-պտուղ փոխանցման արդյունքում ծննդաբերական ուղիներից: Գոնոկոկային կոնյուկտիվիտի բուժումը կատարվում է համակարգային և տեղային անտիբիոտիկներով: Եթե եղջրենին ախտահարված չէ, ապա բուժումը կատարվում է Ceftriaxone 1գ միջմկանային ինյեկցիայով: Եղջրենու ախտահարման դեպքում տրվում է ներերակային Ceftriaxone (1գ ներերկային յուր. 12 ժամը մեկ) 3 օր տևողությամբ: Հիվանդներին, որոնք ալերգիկ են պենիցիլինի հանդեպ, բուժումը տարվում է ֆտորքինոլոնային

դեղամիջոցներով (Ciprofloxacin 500մգ կամ Ofloxacin 400մգ per os օրը 2 անգամ 5 օր տևողությամբ): Տեղային կիրառվում են կոնյունկտիվայի խոռոչի լվացումներ յուրաքանչյուր 30-60 րոպեն մեկ նորմալ ֆիզ. լուծույթով, էրիթրոմիցինի, բացիտրացինի, գենտամիցինի քսուքներ և ցիպրոֆլոքսացինի կաթիլներ:
Նորածիններին նույնպես պետք է բուժել նաև համակարգային անտիբիոտիկներով, սովորաբար արդյունավետ է Ceftriaxon-ի ինյեկցիան՝ 25-50մգ 1 կգ կշռին կամ Cefotaxime միանվագ դոզայով՝ 100մգ/կգ կշռին ն/ե կամ մ/մ:

Քրոնիկ պապիլյար կոնյունկտիվիտներից հաճախ հանդիպում են բլեֆարոկոնյունկտիվիտներ (երբ բլեֆարիտին զուգակցված առկա է նաև լորձաթաղանթի պապիլյար ռեակցիա) և չորության կեռատոկոնյունկտիվիտը (keratoconjuntivitis sicca): Ինչպես հայտնի է, արցունքի շերտը կազմված է 3 մասից. լորձ, ջուր, ճարպ: Ջրային մասը ապահովում է արցունքագեղձը: Արցունքագեղձի սեկրետոր դիսֆունկցիայի հետևանքով առաջացած աչքի մակերեսի վիճակը՝ չորությունը, անվանվել է կեռատոկոնյունկտիվիտիս սիկկա: Արցունքի ջրային մասի անբավարարությանը կարող է լինել բնածին, ինչպիսին է *Riley-Day-ի սինդրոմը* (բնածին ալակրիմա կամ արցունքագեղձի բացակայություն): Կոնտակտային լինզաների կրելը նույնպես կարող է զուգակցվել արցունքի արտադրման նվազմամբ, հավանաբար եղջրենու զգացողության նվազման հետևանքով: Ձեռքբերովի անբավարարությունը կարող է զարգանալ արցունքագեղձի բորբոքային հիվանդությունների արդյունքում, արցունքագեղձի տրավմայի արդյունքում կամ կանանց մոտ հետկլիմակտերիկ շրջանում հորմոնալ փոփոխություններից: Սարկոիդոզը և խոզուկը կարող են հանգեցնել արցունքագեղձի զգալի բորբոքման և դիսֆունկցիայի: Սպիական կոնյունկտիվիտները, որոնք առաջանում են աչքի սպիական պեմֆիգոիդի, Stevens-Johnson-ի սինդրոմի կամ տրախոմայի հետևանքով կարող են խցանել արցունքագեղձի ծորանները վերին թաղում և արգելակել սեկրեցիան: Արցունքի ջրային մասի անբավարարությամբ հիվանդները կարող են ունենալ Շյոգրենի սինդրոմ, եթե կա զուգակցված xerostomia կամ կոլլագենային հիվանդություն:
Մի շարք դեղորայքներ, ինչպիսիք են՝ ատրոպինը, բետա-բլոկատորները, հակահիստամինային պրեպարատները, տրանկվիլիզատորները, կարող են նվազեցնել արցունքի արտադրությունը: Սիկկայով հիվանդները գանգատվում են այրոցի զգացողությունից, աչքի չորությունից, աչքից թելանման լորձային արտադրությունից, ավազի զգացողությունից և կոպերի ծանրությունից, որն առավել արտահայտված է երեկոյան ժամերին: Ախտորոշմանն օգնում է Շերմերի տեստը (թղթե ֆիլտր, որ դրվում է աչքի դրսային անկյունում և նորմայում պետք է թրջվի 10 մմ-ից ավել 5 րոպեի ընթացքում), վարդագույն բենգալյան ներկով աչքի մակերեսի ներկվածությանը (վերջինս ներկում է կեռատինիզացիայի ենթարկված էպիթելիալ բջիջները): Սիկկայի բուժումը կայանում է արհեստական արցունքի կաթիլների նշանակման, արցունքատար կետիկների իմպլանտացիայի, ցիկլոսպորինի 0.5% կաթիլի նշանակման մեջ (միակ տեղային կաթիլն է, որ խթանում է արցունքագեղձի ֆունկցիան): Ծանր դեպքերում կարող է դիտվել ֆիլամենտար կեռատիտ (ֆիլամենտն իրենից ներկայացնում է դեսկվամացված էպիթել լորձի հետ կցված): Այս դեպքում նշանակվում է նաև մուկոլիտիկ դեղորայք (օր. ացետիլցիստեինի 10% աչքի կաթիլներ): Չոր աչքի սինդրոմ կարող է զարգանալ նաև լորձի անբավարարությունից (գավաթանման բջիջների դիսֆունկցիա, հիմնականում դիտվում է A հիպովիտամինոզի ժամանակ, կոնյունկտիվայի սպիական հիվանդությունների ժամանակ), ճարպի անբավարարությունից (քրոնիկ մեյբոմիտի, ռոզացեայի դեպքում), կոպերի գոցման ֆունկցիայի խանգարման դեպքում (լագոֆթալմ,

կոպերի սպիական փոփոխություն) և եղջրենու մակերեսի անկանոնությունների (էպիթելիոպաթիա) դեպքում:
Քրոնիկ պապիլյար կոնյուկտիվիտի դասակարգման մեջ ներառված են նաև հետևյալ հիվանդությունները.

Վերին կոպաճառը ընդգրկող հիվանդություններ

Superior limbic keratoconjunctivitis

Floppy eyelid syndrome (փափուկ կոպի սինդրոմ)

օտար մարմնի առկայություն

Ստորին կոպաճառը ընդգրկող հիվանդություններ

տոքսիկ (տարբեր քիմիական նյութեր, դեղորայքներ)

Mucus-fishing syndrome (լորձի անդադար արտադրության / հեռացման սինդրոմ)

Գիգանտ պապիլյար կոնյունկտիվիտ

Գիգանտ պապիլյար կոնյունկտիվիտներ են համարվում այն կոնյուկտիվիտները, երբ պապիլայի մեծությունը 1 մմ-ից ավելի է:

Գիգանտ պապիլյար կոնյունկտիվիտ

Դասակարգումը

1.Առաջնային

Գարնանային կատար

պալպեբրալ տեսակ

լիմբալ տեսակ

ատոպիկ կեռատոկոնյունկտիվիտ

2.Երկրորդային

կոնտակտային լինզա

աչքի պրոթեզ

թուլացած կարի առկայություն

Գիգանտ պապիլյար կոնյուկտիվիտները պատկանում են կոնյուկտիվայի իմունային ախտահարումներին:

Գարնանային կատարն իրենից ներկայացնում է կոնյուկտիվայի սեզոնային, կրկնվող բիլատերալ բորբոքում, որին բնորոշ են ինտենսիվ քորը, լուսավախությունը, սպիտակ կպչուն-մածուցիկ արտադրությունը: Տրոպիկական կլիմա ունեցող երկրներում հիվանդությունը կարող է առկա լինել ամբողջ տարին: Հիմնականում դիտվում է 4-15տ երեխաների մոտ: Կլինիկորեն հիվանդությունն ունի 2 տեսակ՝ պալպեբրալ և լիմբալ ձև: *Պալպեբրալ ձևի* ժամանկ հիմնականում դիտվում է վերին կոպի կոնյունկտիվայի պապիլյար հիպերտրոֆիա: Խիստ արտահայտված դեպքերում գիգանտ պապիլաները հիշեցնում են գետնաքարեր: Լիմբալ ձևի ժամանակ լիմբը լինում է հաստացած, այտուցված: Լիմբի վրա առկա են լինում սպիտակ կետիկներ՝ Horner-Trantas-ի կետիկները, որոնք իրենցից ներկայացնում են դեգեներացիայի ենթարկված

էոզինոֆիլների և էպիթելյալ բջիջների մակրոագրեգատներ: Կարող է զարգանալ պանուս (panus) վերին եղջրենու շրջանում, հազվագյուտ դեպքերում պանուսը ընդգրկում է 360^0:
Վերին կամ կենտրոնական եղջրենում ծանր դեպքերում կարող են առաջանալ ոչ ինֆեկցիոն օվալաձև էպիթելիալ խոցեր ստորադաս ստրոմայի պղտորմամբ (այսպես կոչված ծածկի խոց՝ shield ulcer): Բուժումը ներառում է պարարտ բջիջների ստաբիլիզատորներ ,ինչպիսին է chromolin sodium-ը կամ lodoxamid-ը: Այն հիվանդներին, որոնց մոտ առկա է սեզոնային սրացում, այս դեղամիջոցները պետք է տրվեն օրեկան 4 անգամ սիմպտոմների սկսվելուց դեռևս 1 ամիս առաջ, իսկ ում մոտ հիվանդությունը առկա է կլոր տարին , ապա ամբողջ տարի պետք է ստանան այս դեղամիջոցը:
Տեղային ոչ ստերոիդային հակաբորբոքային դեղորայքներից արդյունավետ են կետորոլակի 0.5% աչքի կաթիլները:
Խիստ ծանր դեպքերում ցուցված է տեղային կորտիկոստերոիդների և տեղային իմունոմոդուլյատորների կիրառումը, ինչպիսինն է Cyclosporin-ի 2.5% աչքի կաթիլները: Կորտիկոստերիոդները պետք է նշանակել կարճատև բարձր դոզայով (յուրաքանչյուր 2 ժամը մեկ) 5-7 օր և արագ նվազեցնել և հանել, որպեսզի չզարգանան այնպիսի բարդություններ, ինչպիսիք են գլաուկոման և կատարակտան:

Ատոպիկ կերապտոկոնյունկտիվիտը զարգանում է այն հիվանդների մոտ, ովքեր ունեն ատոպիկ դերմատիտ, անամնեզում ասթմա կամ էկզեմա: Ակնային ախտանշանները նման են գարնանային կատարի ախտանշաններին՝բացառությամբ հետևյալ տարբերությունների.
.Սեզոնային սրացումները մինիմալ են:
.Հիվանդները տարիքով ավելի մեծահասակ են:
.Պապիլաներն առաջանում են նաև ստորին պալպեբրալ կոնյունկտիվայում:
.Կոնյուկտիվայում կարող են առաջանալ սպիներ՝սինբլեֆարոն:
.Եղջրենու նեովասկուլարիզացիան ավելի ինտենսիվ է (կարող է զարգանալ լիմբալ ցողունային բջիջների անբավարարություն):
Հիվանդության խիստ ծանր դեպքերում ցուցված է սիստեմային իմունոսուպրեսիա (օր.՝per os Cyclosporin).

Մեմբրանոզ կոնյունկտիվիտներ

Դասակարգումը

Սուր մեմբրանոզ

Դրական բակտերիալ ցանքս-բակտերիալ կոնյունկտիվիտ
(Strep.ppneumonie, Diphtheria)

Բացասական բակտերիալ ցանքս-վիրուսային կոնյունկտիվիտ

Քրոնիկ մեմբրանոզ

Լիգնեի կոնյունկտիվիտ (Ligneous conj-is)

Լիգնեի կոնյուկտիվիտը հազվագյուտ հանդիպող քրոնիկ վիճակ է, որին բնորոշ է փայտանման, դեղնավուն ֆիբրինոզ մեմբրանների առաջացումը կոնյունկտիվայի մակերեսին: ՀԻվանդության պատճառը պլազմինոգենի առաջին տեսակի անբավարարությունն է, ուստի բուժումը կայանում է զտված պլազմինոգենի ներարկման մեջ:

Սպիական կոնյունկտիվիտների մեջ ներառվում են աչքի սպիական պեմֆիգոիդը, Stevens-Johnson-ի սինդրոմը, ալկալիական այրվածքները և տրախոման:
Գրանուլեմատոզ կոնյուկտիվիտների մեջ ներառվում են սարկոիդոզը, պիոգեն գրանուլոման, կոլլագենոզները:

Կոնյունկտիվայի դեգեներատիվ հիվանդություններ

Պինգվեկուլա- իրենից ներկայացնում է բուլբար կոնյունկտիվիտի դեգեներացիա, տեղակայված է լիմբի մոտ, ունի դեղնավուն եռանկյունաձև տեսք՝ գագաթով ուղղված դեպի canthus-ը: Սկզբում առաջանում է քթային, ապա քունքային մասում: Հիմնականում հայտնաբերվում է մեծահասակների մոտ, հատկապես քամոտ և փոշոտ կլիմայի պայմաններում: Pinguencula բառը առաջացել է pinguis բառից, որը նշանակում է ճարպ: Իրականում այն իրենից ներկայացնում է կոնյունկտիվայի submucosa-ի էլաստոտիկ դեգեներացիա, սովորաբար ստացիոնար է, կարող է առաջացնել կոսմետիկ տհաճություն, որը պահանջում է վիրահատություն:

Թևակերպ փառ (pterygium)-լատիներենից թարգմանաբար նշանակում թև: Իրենից ներկայացնում է կոնյունկտիվայի եռանկյունաձև հաստացում, որն աճում է եղջրենու վրա: Սովորաբար առաջանում է բուլբար կոնյունկտիվայի քթային մասում: Առաջացման պատճառը լիարժեք պարզաբանված չէ, սակայն համարվում է, որ ուլտրամանուշակագույն ճառագայթների գրգռիչ ազդեցությունն է խթանում նրա զարգացմանը: Թևակերպ փառը գերազանցապես հանդիպում է արևոտ, փոշոտ, ավազոտ և քամոտ գոտիներում: Պաթոլոգիկ փոփոխությունները նույնն են, ինչ պինգվենկուլայինը, սակայն պրոլիֆերատիվ բորբոքային ռեակցիան զգալի արտահայտված է: Անոթավորված գրանուլյացիոն հյուսվածքը ներխուժում է Բոումենյան մեմբրանը և եղջրենու ստրոմայի մակերեսային շերտերը: Թևակետ փառը կարող է աճելով ծածկել եղջրենու կենտրոնական բբային հատվածը՝ նախ առաջացնելով աստիգմատիզմ, իսկ ապա նաև տեսողության խիստ իջեցում: Հիվանդության ժամանակակից բուժումը նրա հեռացումն է աուտոպլաստիկայով: Երբեմն հանդիպում են հիվանդներ pseudopterygium-ով, որոնք ունեն տարբեր լոկալիզացիա և հիմնականում առաջանում են քիմիական այրվածքներից հետո:

ԵՐԿԱՉՅԱ ՏԵՍՈՂՈՒԹՅՈՒՆԸ

ԱԽՏԱԲԱՆԱԿԱՆ ՎԻՃԱԿՆԵՐՈՒՄ

1. Ակնաշարժ ապարատի ախտաբանությունը

Ակնաղարժ ապարատի ֆունկցիայի խանգարումները կարող են արտահայտվել աչքերի ոչ ճիշտ դիրքով (շլություն), շարժումների սահմանափակմամբ կամ բացակայությամբ (ակնաշարժ մկանների պարեզներ, պարալիչներ) և աչքերի ֆիքսացիոն ունակության խանգարմամբ (նիստագմ):

Շլությունը ոչ միայն կոսմետիկ թերություն է, այլև ուղեկցվում է մոնոկուլյար, բինոկուլյար և խորքային տեսողության զգալի խանգարումներով, երկտեսությամբ. այն դժվարացնում է տեսաողական գործունեությունը և սահմանափակում է մարդու աշխատանքային հնարավորությունները:

Նիստագմը հաճախ բերում է թույլ տեսողության և տեսողությունից հաշմանդամության:

1.1. Շլություն

Շլությունը (strabismus, heterotropia) – մեկ աչքի շեղումն է ընդհանուր ֆիքսման կետից, որն ուղեկցվում է բինոկուլյար տեսողության խանգարմամբ: Այդ հիվանդությունն արտահայտվում է ոչ միայն կոսմետիկ արատի ձևավորմամբ, այլև ինչպես մոնոկուլյար այնպես և բինոկուլյար ֆունկցիաների խանգարմամբ:

Շլությունը պոլիէթիոլոգիկ է: Նրա զարգացման պատճառ կարող են հանդիսանալ ամետրոպիան (հեռատեսություն, կարճատեսություն, աստիգմատիզմ), անիզոմետրոպիան (երկու աչքերի տարբեր բեկունակություն), ակնաշարժ մկանների անհավասարաչափ տոնուսը, նրանց ֆունկցիայի խանգարումը, հիվանդությունները, որ բերում են մեկ աչքի կուրության կամ տեսողության զքալի անկման, բինոկուլյար տեսողության մեխանիզմի բնածին արատը: Բոլոր այս գործոններն ազդեցություն են թողնում երեխայի դեռ չձևավորված և ոչ բավարար կայուն բինոկուլյար ֆիքսացիայի մեխանիզմի վրա և անբարենպաստ գործոնների ազդեցության դեպքում (ինֆեկցիոն հիվանդություններ, ստրեսներ, տեսողական ծանրաբեռնվածություն) կարողեն բերել շլության զարգացման:

Տարբերում են շլության երկու ձև - համագործակցված և պարալիտիկ, որոնք տարբերվում են ինչպես ծագումնաբանությամբ, այնպես էլ կլինիկական պատկերով:

Իրական շլությունից պետք է տարբերել թաքնված և թվացող շլությունը:

1.1.1. Թաքնված շլություն կամ հետերոֆորիա

Երկու աչքերի կատարյալ մկանային հավասարակշռությունն անվանում են օրտոֆորիա (հունարեն – ortos – ուղիղ, ճիշտ): Այդ դեպքում նույնիսկ աչքերի մեկուսացման պարագայում (օրինակ՝ ծածկելով) պահպանվում են նրանց սիմետրիկ դիրքը և բինոկուլյար տեսողությունը:

Սակայն առողջ մարդկանց մեծ մասի (70-80%) նկատվում է հետերոֆորիա (հունական hetyros - այլ), կամ թաքնված շլություն: Հետերոֆորիայի դեպքում ակնաշարժ մկանների ֆունկցիաների կատարյալ հավասարակշռությունը բացակայում է , սակայն զույգ աչքերի տեսողական պատկերների բինօկուլյար միաձուլման շնորհիվ պահպանվում է աչքերի սիմետրիկ դիրքը:

1.1.2. Թվացյալ շլություն

Մարդկանց մեծ մասի մոտ առկա է ոչ մեծ անկյուն ($3\text{-}4^0$) եղջերաթաղանթի կենտրոնով և աչքի նոդալ կետով անցնող օպտիկական առանցքի և դեղին բծի կենտրոնական փոսիկից դեպի ֆիքսման օբյեկտ գնացող տեսողական առանցքի միջև, այսպես կոչված գամմա (γ) անկյուն: Առանձին դեպքերում այդ անկյունը հասնում է $7\text{-}8^0$ և ավելի: Այսպիսի հիվանդների հետազոտման ժամանակ օֆթալմոսկոպի լուսային արտացոլանքը եղջերաթաղանթի վրա շեղված է կենտրոնից դեպի քիթը կամ դեպի քունքը, ինչի շնորհիվ շլության տպավորություն է ստեղծվում: Ծիշտ ախտորոշումը կայացվում է բինօկուլյար տեսողության որոշումից հետո.՝ թվացյալ շլության դեպքում առկա է բինօկուլյար տեսողություն և բուժում չի պահանջվում:

1.1.3. Համագործակցված շլություն

Համագործակցված շլությունը մի պաթոլոգիա է, որ հանդիպում է առավելապես մանկական հասակում , ակնաշարժ խանգարումների ամենահաճախ զարգացող ձևն է, որը, բացի ընդհանուր ֆիքսման կետից աչքի շեղումից, բնութագրվում է նաև երկաչյա տեսողության խանգարմամբ: Այն հայտնաբերվում է երեխաների 1,5-2,5%-ի մոտ: Համագործակցված շլության ժամանակ ակնաշարժ մկանների ֆունկցիաները պահպանվում են, ընդ որում մի աչքը լինում է ֆիքսող իսկ մյուսը – շլող:

Շլող աչքի շեղման ուղղությունից կախված տարբերում են համամիտվող կամ ներսային շլություն (էզոտրոպիա), տարամիտվող կամ դրսային շլություն (էկզոտրոպիա), վերտիկալ շլություն՝ աչքերից մեկի վեր կամ վար թեքվելու դեպքում (հիպո- կամ հիպերտրոպիա): Աչքի տորզիոն շեղումների ժամանակ (նրա վերտիկալ միջօրեականի թեքումը քթի կամ քունքի կողմը) խոսում են ցիկլոտրոպիայի մասին (էքս- և ինցիկլոտրոպիա): Հնարավոր են նաև կոմբինացված շլություններ:

Շեղման բնույթով տարբերում են միակողմանի, այսինքն մոնոլատերալ շլություն, երբ մշտական շլում է մեկ աչքը, և ալտերնացվող շլություն, որի ժամանակ փոփոխաբար շլում են մեկ մի, մեկ մյուս աչքը:

Կախված շլության առաջացման մեջ ակոմոդացիայի մասնակցության աստիճանից, տարբերում են՝ ակոմոդացիոն, մասնակի ակոմոդացիոն և ոչակոմոդացիոն շլություններ: Ակոմոդացիայի ազդակը բարձրացած է հեռատեսության ժամանակ՝ սովորաբար ուղեկցվում է համամիտվող շլությամբ, և իջած՝ կարճատեսության՝ սովորաբար ուղեկցվում է տարամիտվող շլությամբ: Նորմայում գոյություն ունի որոշակի կապ ակոմոդացիայի և կոնվերգենցիայի միջև և այդ ֆունկցիաներն իրականացվում են միաժամանակ:

Ակոմոդացիոն շլությունը (հիվանդների 15%-ից ավելին) բնութագրվում է նրանով, որ ամետրոպիայի օպտիկական շտկման՝ ակնոցների մշտական կրման դեպքում դեվիացիան (աչքի շեղումը) կասեցվում է: Ընդ որում բավականին հաճախ

վերականգնվում է բինօկուլյար տեսողությունը և հիվանդները վիրահատական բուժման կարիք չեն ունենում: Ոչակոմոդացիոն շլության դեպքում ակնոցների կրելը դեվիացիան չի վերացնում և բուժումը պարտադիր ներառում է վիրահատական միջամտություն: Մասնակի ակոմոդացիոն շլության դեպքում ակնոցների կրելը փոքրացնում է ,բայց լիովին չի վերացնում դեվիացիան:

Շլությունը կարող է լինել նաև մշտական և պերիոդիկ, երբ դեվիացիայի առկայությունը ընդմիջվում է աչքերի սիմետրիկ դիրքով:

Համագործակցված շլությունն ուղեկցվում է հետևյալ սենսոր խանգարումներով.՝տեսողության սրության իջեցում, էքսցենտրիկ ֆիքսացիա, ֆունկցիոնալ սկոտոմա, ասիմետրիկ բինոկուկյար տեսողություն (ցանցաթաղանթների անոմալ կորեսպոնդենցիա), խորքային տեսողության խանգարում:

Մոնոլատերալ շլության ժամանակ առավել հաճախ հանդիպող սենսոր խանգարումներից է ամբլիօպիան, այսինքն աչքի անգործության՝ չօգտագործման պատճառով նրա տեսողության ֆունկցիոնալ իջեցումը:

Է.Ս. Ավետիսովի դասակարգման համաձայն, ըստ տեսողության սրության իջեցման աստիճանի տարբերում են.՝ ցածր աստիճանի ամբլիօպիա – շլող աչքի տեսողության սրությունը 0,8-0,7-ի սահմանում, միջին աստիճանի – 0,3 – 0,2, բարձր աստիճանի – 0,1 – 0.05 և շատ բարձր աստիճանի – 0,04 և պակաս: Բարձր աստիճանի ամբլիոպիան սովորաբար ուղեկցվում է շլող աչքի տեսողական ֆիքսացիայի խանգարումներով:

Նորմայում ֆիքսացիան լինում է ֆովեոլյար: Ոչ կենտրոնական ֆիքսացիան կարող է լինել պարաֆովեոլյար,մակուլյար, պարամակուլյար, հարսկավառակային (պերիֆերիկ), այդ դեպքում պատկերն ընկնում է ցանցենու էքսցենտրիկ հատվածի վրա:

Ըստ առաջացման մեխանիզմի ամբլիոպիան կարող է լինել դիսբինօկուլյարյ, այսինքն երկաչյա տեսողության խանգարման պատճառով առաջացող՝ ինչը դիտվում է շլության դեպքում, երբ շլող աչքի մասնակցությունը տեսողական ակտում զգալի նվազում է, կամ ռեֆրակցիոն, որ հետևանք է ակնահատակին ոչ հստակ պատկերի պատճառ հանդիսացող ամետրոպիաների առկայության դեպքում ակնոցների ոչ ժամանակին նշանակման կամ նրանց ոչ մշտական կրելու հետևանքով:

Չշտկված անիզոմետրոպիայի առկայության դեպքում առաջանում է անիզոմետրոպիկ ամբլիոպիա: Ռեֆրակցիոն ամբլիոպիան բավարար հաջողությամբ կարող է հաղթահարվել մշտական օպտիմալ օպտիկական կորրեկցիայի միջոցով (ակնոցներ, կոնտակտային ոսպնյակներ):

Ակնային միջավայրերի պղտորումը (բնածին կատարակտա, հատ) կարող է պատճառ հանդիսանալ օբսկուրացիոն ամբլիոպիայի, որը դժվար է ենթարկվում բուժման ,և որի վերացման համար պահանջվում է առժամանակ վիրահատական միջամտություն (օրինակ՝ բնածին կատարակտայի հեռացում, եղջերաթաղանթի փոխպատվաստում):

Ամբլիօպիան կարող է լինել միակողմանի և երկկողմանի:

Ամբլիոպիայի ժամանակ տուժում են նաև գունային և կոնտրաստային զգացողությունները:

Շլության հայտնվելուն պես կարող է առաջանալ երկտեսություն, քանի որ շլող աչքում պատկերն ընկնում է ցանցենու դիսպարանտ հատվածի վրա, բայց ադապտացիոն մեխանիզմների շնորհիվ, տեսողական համակարգը հարմարվում է աչքերի ասիմետրիկ դիրքին, և առաջ է գալիս շլող աչքում պատկերի ֆունկցիոնալ ընկճում, արգելակում կամ ,չեզոքացումե (ըստ Լ.Ի.Սերգիեվսկու(1951թ.) տերմինաբանության): Կլինիկորեն դա արտահայտվում է ֆունկցիոնալ սկոտոմայի առաջացմամբ: Ի տարբերություն իրական սկոտոմաների, որ իհայտ են գալիս տեսողական օրգանի օրգանական վնասվածքների դեպքում, ֆունկցիոնալ սկոտոման առկա է միայն այն դեպքում, երբ երկու աչքն էլ բաց են, և վերանում է մոնօկուլյար ֆիքսացիայի

ժամանակ (երբ մյուս աչքը ծածկված է): Ֆունկցիոնալ սկոտոման զգայական ադապտացիայի մի ձև է, որը զերծ է պահում երկտեսությունից , ինչը դիտվում է համագործակցված շլությամբ հիվանդների մեծ մասի մոտ:

Հետազոտության մեթոդները: Ակնաշարժ ապարատի վիճակի գնահատումը նախատեսում է ինչպես սենսոր (զգայական) այնպես էլ մոտոր (շարժողական) ֆունկցիաների հետազոտումը:

Սենսոր ֆունկցիաների հետազոտությունը ներառում է բինօկուլյար տեսողության և նրա կայունության աստիճանի , խորքային (ստերեոսկոպիկ) տեսողության, նրա սրության, բիֆովեալ միաձուլման առկայության կամ բացակայության, ֆուզիոն ռեզերվների, ֆունկցիոնալ սկոտոմաների ճնշման և դիպլոպիայի բնույթի որոշումը:

Մոտոր ֆունկցիաների հետազոտության ժամանակ որոշում են ակնագնդերի շարժունակությունը, դեվիացիայի չափը և տարբեր ակնաշարժ մկանների ֆունկցիայի խանգարման աստիճանը:

Անամնեզ հավաքելիս պետք է պարզել թե որ տարիքում է ի հայտ եկել շլությունը, նրա զարգացման ենթադրվող պատճառը, վնասվածքների և կրած հիվանդությունների առկայությունը, շլել է արդյոք միայն մեկ աչքը, թե նկատվել է երկու աչքերի փոխընդմիջվող շեղում, կատարված բուժման բնույթը և ակնոցների կրման ժամկետը:

Տեսողության սրության ստուգումը հարկավոր է կատարել ակնոցներով և առանց ակնոցների, նաև երկու բաց աչքերով, որ կարևոր է մանավանդ նիստագմի դեպքում:

Ընդհանուր ակնաբուժական հետազոտությունից բացի կիրառում են հատուկ մեթոդներ:

Շլության բնույթը (մոնոլատերալ, ալտերնացվող) որոշելու համար անհրաժեշտ է կատարել ֆիքսացիոն փորձը.՝ ափով ծածկում են հետազոտվողի ֆիքսող (օրինակ-աջ աչքը) և խնդրում են նրան նայել մատիտի կամ օֆթալմոսկոպի բռնակի ծայրին: Երբ շեղված (ձախ) աչքը սկսում է ֆիքսել օբյեկտը, ափը հեռացնում են և բաց են թողնում աջ աչքը: Եթե ձախ աչքը շարունակում է ֆիքսել մատիտի ծայրը, ապա հետազոտվողի մոտ ալտերնացվող շլություն է, իսկ եթե երկու բաց աչքերի պարագայում ձախը նորից թեքվում է, ապա շլությունը մոնոլատերալ է:

Համագործակցված շլությանը բնորոշ է ակնագնդերի առաջնային և երկրորդային շեղման անկյան հավասարություն: Շլության առաջնային անկյունը շիլ աչքի թեքման անկյունն է, երկրորդայինը՝ մյուս աչքի թեքման անկյունը:

Շլության տեսակը և դեվիացիայի չափը (շլության անկյունը) որոշում են աչքի թեքման ուղղությանը համաձայն (առմիտվող, տարամիտվող, վերտիկալ):

Շլության անկյունը կարելի է որոշել Հիրշբերգի մեթոդով: Բժիշկը, դնելով ձեռքի օֆթալմոսկոպը իր աչքին, հիվանդին խնդրում է նայել օֆթալմոսկոպի անցքի մեջ, իսկ ինքը 35-40սմ հեռավորությունից հետևում է հիվանդի երկու աչքերի եղջերաթաղանթների վրա լուսային արտացոլանքների դիրքին: Անկյան մեծության մասին դատում են շլող աչքի եղջրենու կենտրոնից լուսային ռեֆլեքսի շեղման չափով բբային եզրի և լիմբի համեմատ, բբի 3 – 3,5մմ լայնության դեպքում: Առմիտվող շլության ժամանակ կողմնորոշվում են բբի ներսային եզրով, իսկ տարամիտվողի՝ դրսային:

Աչքերի շարժունակությունը որոշում են ֆիքսացիոն օբյեկտը, որին հետևում է հիվանդը, հայացքի ութ ուղղություններով՝ վերև, ներքև, աջ, ձախ, վերև - աջ, վերև - ձախ, ներքև - աջ, ներքև - ձախ տեղաշարժելով: Համակցված շլության ժամանակ աչքերը շարժվում են լրիվ բավարար ծավալով: Պարալիտիկ շլության պարագայում նպատակահարմար է հատուկ մեթոդների՝ կոորդիմետրիայի և խթանված դիպլոպիայի կիրառումը, որոնք թույլ են տալիս հայտնաբերել վնասված մկանը:

Ամբլիոպիայի առկայության դեպքում տեսողական ֆունկցիայի վիճակը գնահատում են մոնոբինոսկոպի՝ շլության հետազոտման և բուժման նպատակով օգտագործվող հիմնական սարքերից մեկի վրա: Գործիքը կառուցված է Գուլշտրանդտի ստացիոնար օֆթալմոսկոպի օրինակով, որը թույլ է տալիս երեխայի գլուխը ֆիքսելու դեպքում իրականացնել ակնահատակի հետազոտում, տեսողական ֆիքսացիայի վիճակի որոշում և իրականացնել բուժական պրոցեդուրաներ: Երեխան նայում է մոնոբինոսկոպի ֆիքսացիոն ձողի (,ասեղիե) ծայրին, որից աչքի հատակին ընկնող ստվերը պրոեկցվում է ֆիքսացիայի հատվածին:

Շլության ժամանակ բինոկուլյար ֆունկցիաների հետազոտման մեթոդները հիմնված են աջ և ձախ աչքերի տեսադաշտերի բաժանման սկզբունքի (հապլոսկոպիա) վրա, ինչը թույլ է տալիս բացահայտել երկաչյա տեսողության մեջ շլող աչքի մասնակցությունը (կամ ոչ մասնակցությունը):

Հիմնական հապլոսկոպիկ սարքերից մեկը **սինօպտոֆորն** է:

Տարամիտվող համագործակցված շլությունը – ակնաշարժ խանգարումների ավելի բարենպաստ ձևն է քան համամիտվողը, քանի որ այն ավելի հազվադեպ է ուղեկցվում ամբլիոպիայով: Տարամիտվող շլության ժամանակ բինոկուլյար տեսողության խանգարումները արտահայտվում են ավելի թեթև ձևով՝ հիմնականում երևան է գալիս կոնվերգենցիայի անբավարարությունը:

Բուժումը

Համագործակցված շլության բուժման վերջնական նպատակը բինոկուլյար տեսողության վերականգնումն է, քանի որ միայն այդ պայմանում են վերականգնվում տեսողական ֆունկցիաները և վերացվում աչքերի դիրքի ասիմմետրիան:Այդ

նպատակով կիրառում են համակցված շլության բուժման համալիր համակարգ, որը ներառում է՝

- ամետրոպիայի օպտիկական շտկում (ակնոցներ, կոնտակտային ոսպնյակներ).
- պլեօպտիկ բուժում (պլեօպտիկա- ամբլիոպիայի բուժում).
- վիրահատական բուժում.
- օրթօպտոդիպլոպտիկ բուժում (նախա- և հետվիրահատական) ուղղված բինօկուլյար ֆունկցիաների և խորքային տեսողության վերականգնմանը:

Օպտիկական շտկում: Ամետրոպիաների օպտիկական շտկումը նպաստում է տեսողության սրության վերականգնմանը և ակոմոդացիայի ու կոնվերգենցիայի հարաբերակցության կարգավորմանը:

Պլեօպտիկա:

Պլեօպտիկան ամբլիոպիայի բուժման մեթոդների համակարգ է:

Պլեօպտիկ բուժման հիմնական և ավանդական մեթոդներից մեկը ուղիղ օկլյուզիան է՝ առողջ (ֆիքսող) աչքի անջատումը: Դա պայմաններ է ստեղծում շլող աչքով առարկաների ֆիքսացիայի համար, ներգրավելով նրան ակտիվ տեսողական գործունեության մեջ, և բերում է շլող աչքի տեսողության վերականգնման: Այդ նպատակով օգտագործվում են հատուկ պլաստիկ օկլյուդորներ, որոնք փակցվում են ակնոցի շրջանակին, կամ ինքնաշեն փափուկ վարագույրներ, ինչպես նաև կիսաթափանցիկ (խտության տարբեր աստիճանի) օկլյուդորներ, քանի որ ամբլիոպիայի բուժման համար միայն ձևավոր տեսողության բացառումը բավական է:

Պենալիզացիոն ակնոցները ,տուգանումե են լավ տեսնող աչքը: Նրանց ընտրությունը կատարվում է անհատական, ընդ որում, արհեստականորեն առաջ է բերվում անիզոմետրոպիա, օրինակ՝ լավ աչքը դրական ապակիներով հիպերկորրեկցիայի (3,0 դիոպտրիայով) ենթարկելու միջոցով, երբեմն ատրոպինիզացիայի հետ համատեղ: Արդյունքում՝ վարող աչքը դառնում ե կարճատես, և վատանում է նրա հեռվի տեսողությունը, իսկ ամբլիոպիկ աչքը լիարժեք օպտիկական կորրեկցիայի շնորհիվ ակտիվորեն ներգրավվում է տեսողական աշխատանքի մեջ:

Օկլյուզիայի հետ մեկտեղ կամ առանձին կիրառում են ամբլիոպիկ աչքի լուսային խթանման մեթոդները.՝ Է.Ս. Ավետիսովի կողմից մշակված, ցանցաթաղանթի կենտրոնական փոսիկի լոկալ ,կուրացնողե լուսային գրգռման մթոդը, Կյուպպերսի հաջորդական տեսողական պատկերների մեթոդը, ցանցաթաղանթի հարկենտրոնական (էքսցենտրիկ ֆիքսացիայի) հատվածի լուսավորումը ըստ Բանգերտերի: Այս մեթոդները ապահովում են ապաարգելակող էֆֆեկտ և վերացնում են ցանցաթաղանթի կենտրոնական հատվածի ճնշման ֆենոմենը:

Մեթոդը ընտրվում է կախված տեսողական ֆիքսացիայի վիճակից, երեխայի տարիքից, նրա վարքի և ինտելեկտի առանձնահատկություններից:

Վիրահատական բուժում

Շլության դեպքում վիրահատության նպատակը մկանային բալանսի փոփոխման ճանապարհով ակնագնդերի սիմետրիկ կամ դրան մոտ դիրքի վերականգնումն է: Ուժեղացնում են թույլ կամ թուլացնում են ուժեղ մկանները:

Մկանների ազդեցությունը թուլացնող վիրահատություններից են ռեցեսիան (մկանի կպման տեղի՝ անատոմիական դիրքից հետ տեղափոխումը), մասնակի միոտոմիան (մկանի երկու կողմերից լայնակի եզրային հատումը), մկանի երկարացումը (տարբեր պլաստիկ մանիպուլյացիաների ճանապարհով), տենոտոմիան (մկանի ջլի հատումը): Ներկայումս, տենոտոմիա չի կիրառվում, քանի որ այն կարող է հանգեցնել ակնագնդի շարժունակության կտրուկ սահմանափակման և բացառել տեսողական ֆունկցիաների վերականգնման հնարավորությունը:

Մկանի ազդեցությունը ուժեղացնելու նպատակով կատարվում է մկանի ռեզեկցիա (4-8 մմ երկարությամբ՝ կախված շլության անկյան մեծությունից և միջամտության դոզավորման աստիճանից) կամ՝ մկանային ծալքի կամ մկանի ջլի ծալքի ձևավորում՝ տենոռաֆիա, ինչպես նաև անտեպոզիցիա՝ մկանի կպման տեղի տեղափոխում առաջ:

Համամիտվող շլության դեպքում թուլացնում են ներքին ուղիղ մկանը և ուժեղացնում արտաքին ուղիղ մկանը, տարամիտվող շլության դեպքում կատարվում է հակառակ գործողությունը:

Սովորաբար վիրահատություն կատարվում է 4-6 տարեկան հասակում՝ կախված հիվանդության սկսման ժամանակից:

Օրթոպտիկ և դիպլոպտիկ բուժում

Օրթոպտիկան և դիպլոպտիկան բինոկուլյար տեսողության, ավելի ճիշտ բինոկուլյար ֆունկցիաների վերականգնման մեթոդների համակարգ են: Բինոկուլյար ֆունկցիայի տարրերից են բիֆովեալ միաձուլումը, ֆուզիոն պաշարները, հարաբերական ակոմոդացիան, ստերեոէֆեկտը, տարածության խորքային ընկալումը և այլն: Ընդ որում, օրթոպտիկան բուժման եղանակ է երկու աչքերի տեսադաշտերի արհեստական լրիվ տարանջատումով սարքերի վրա. ամեն աչքին ներկայացվում է առանձին օբյեկտ՝ տեղակայված շլության անկյանը համապատասխան: Դիպլոպտիկան բուժման եղանակ է բնական և բնականին մոտ պայմաններում:

Բինոկուլյար վարժություններ նշանակվում են շլող աչքի տեսողության սրության առավելագույն հնարավոր բարձրացումից հետո, սակայն թույլատրելի է համարվում 0.3-0.4 տեսողության սրությունը:

Օրթոպտիկ վարժությունները սովորաբար կատարվում են տեսադաշտերի մեխանիկական տարանջատումով սարքերի վրա (մեխանիկական հապլոսկոպիա), որոնցից կարևորագույնը սինոպտոֆորն է (անալոգներ՝ ամբլիոֆոր, օրթոամբլիոֆոր, սինոպտիսկոպ և այլն):

Բոլոր դիպլօպտիկ մեթոդները կիրառվում են երկու բաց աչքերի պայմաններում, բիֆովեալ ֆուզիայի, աչքերի սիմետրիկ կամ դրան մոտ դիրքի առկայության դեպքում, որը ձեռք է բերվել վիրահատության կամ օպտիկական շտկման միջոցով: Գոյություն ունեն մի շարք դիպլօպտիկ եղանակներ, որոնց կիրառման պայմաններում երկտեսության հարուցման համար օգտագործվում են տարբեր դիսոցիացնող (“հրահրիչ”) եղանակներ:

Պրիզմաները կիրառվում են նաև “ազատ տարածության մեջ” ֆուզիոն պաշարների զարգացման համար: Ընդ որում, առավել հարմար է Լանդոլտի-Գերշելի բիպրիզմայի օգտագործումը, որի կառուցվածքը թույլ է տալիս սահուն կերպով ավելացնելու (կամ նվազեցնելու) պրիզմատիկ ազդեցությունը՝ սկավառակը պտտելու ճանապարհով:

Հայրենական արտադրության բիպրիզման (պրիզմային օֆթալմոկոմպենսատոր) կարող է ամրացվել հատուկ սարքավորման վրա կամ ակնոցի շրջանակին: Պրիզմայի հիմքը դեպի քունքն ուղղելով նպաստում են դրական ֆուզիոն պաշարների զարգացմանը, իսկ դեպի քիթն ուղղելով՝ բացասական:

1.1.4 Պարալիտիկ շլություն

Պարալիտիկ շլությունը պայմանավորված է մեկ կամ մի քանի ակնաշարժ մկանների կաթվածով կամ պարեզով, որը կարող է հարուցված լինել տարբեր պատճառներով՝ վնասվածք, ինֆեկցիա, նորագոյացություններ և այլն: Այն բնութագրվում է, առաջին հերթին, շլող աչքի շարժունության սահմանափակմամբ կամ բացակայությամբ դեպի պարալիզված մկանի ազդեցության կողմը: Այդ կողմը նայելիս առաջանում է երկտեսություն կամ դիպլոպիա: Եթե համակցված շլության դեպքում երկտեսությունը վերանում է ֆունկցիոնալ սկոտոմայի միջոցով, ապա պարալիտիկ շլության դեպքում գործում է այլ հարմարողական մեխանիզմ՝ հիվանդը գլուխը շրջում է դեպի վնասված մկանի ազդեցության կողմը, ինչը կոմպենսացնում է նրա ֆունկցիոնալ անբավարարությունը: Այսպիսով, առաջանում է պարալիտիկ շլությանը բնորոշ երրորդ ախտանիշը՝ գլխի հարկադրական շրջումը: Այսպես, օրինակ՝ աջ աչքի վրա, զատող նյարդի կաթվածի դեպքում (դրսային ուղիղ մկանի ֆունկցիայի խախտում), գլուխը շրջվում է դեպի աջ: Գլխի հարկադրական շրջումը կամ թեքումը դեպի աջ կամ ձախ ուսը ցիկլոտրոպիայի ժամանակ (ակնագնդի տեղաշարժը ուղղահայաց միջօրեականի նկատմամբ աջ կամ ձախ) անվանում են տորտիկոլիս: Անհրաժեշտ է տարբերակել ակնային տորտիկոլիսը նեյրոգեն, օրթոպեդիկ, լաբիրինթային (օթոգեն հիվանդությունների ժամանակ) ծուռվզությունից: Գլխի հարկադրական դիրքը թույլ է տալիս ֆիքսված օբյեկտի պատկերը պասիվ կերպով տեղաշարժել դեպի ցանցաթաղանթի կենտրոնական փոսիկը, ինչը վերացնում է երկտեսությունը՝ ապահովելով բինօկուլյար, թեկուզ և ոչ կատարյալ տեսողություն:

Պարալիտիկ շլության վաղ ծագման և երկարատև գոյության դեպքում շլող աչքում պատկերը կարող է ճնշվել և երկտեսությունը կարող է վերանալ:

Պարալիտիկ շլության նշաններից է նաև շլության առաջնային անկյան (շլող աչք) անհավասարությունը շլման երկրորդային անկյան նկատմամբ (առողջ աչք): Եթե հիվանդին առաջարկվի շլող աչքով որևէ կետ ֆիքսել (օրինակ՝ նայել օֆթալմոսկոպի կենտրոնին), ապա առողջ աչքը կշեղվի ավելի մեծ անկյամբ:

Պարալիտիկ շլության դեպքում անհրաժեշտ է որոշել վնասված ակնաշարժ մկանները: Նախադպրոցական տարիքի երեխաների մոտ այդ մասին կարելի է դատել դեպի տարբեր կողմերը աչքի շարժունության աստիճանով (հայացքի սահմանների որոշում): Ավելի մեծ տարիքում օգտագործվում են հատուկ մեթոդներ՝ կոորդիմետրիա և հրահրված երկտեսություն: Հայացքի սահմանների որոշման պարզեցված եղանակը հետևյալն է. հիվանդը նստում է բժշկի դիմաց 50-60սմ հեռավորության վրա, բժիշկը ձախ ձեռքով ֆիքսում է հետազոտվողի գլուխը և առաջարկում հիվանդին յուրաքանչյուր աչքով հաջորդաբար (մյուս աչքը փակելով) հետևել առարկայի տեղաշարժմանը (մատիտ, ձեռքի օֆթալմոսկոպ և այլն) 8 ուղղություններով: Մկանի անբավարարության մասին դատում են դեպի այս կամ այն կողմը աչքի շարժունության սահմանափակմամբ: Օգտագործվում են հատուկ աղյուսակներ: Այս մեթոդի օգնությամբ կարելի է հայտնաբերել միայն աչքի շարժունության արտահայտված սահմանափակումները:

Վիրահատական միջամտությունը- պարալիտիկ շլության բուժման հիմնական եղանակն է:

Ոչ հազվադեպ ցուցված են պլաստիկ վիրահատություններ: Այսպես, զատող ներվի պարալիչի և ակնագնդի դեպի դուրս շարժումների բացակայության ժամանակ կարող են կատարել դրսային մկանի մկանաթելերի կարում (1/3 - 1/2 մկանի հաստությամբ) վերին և ստորին ուղիղ մկաններին:

Ավելի բարդ են թեք մկանների վիրահատական մոտեցումները, հատկապես, վերին թեք մկանի, որը պայմանավորված է վերջինիս բարդ անատոմիական ընթացքով: Առաջարկված են միջամտության տարբեր ձևեր այդ մկանների, ինչպես նաև ուղղահայաց գործող ուղիղ մկանների (վերին և ստորին ողիղ մկանների) վրա: Վերջիններս կարող են լինել ռեցեսված (թուլացված) կամ ռեզեկցված (ուժեղացված):

Պարալիտիկ շլության բուժման մեթոդներից մեկը իրենից ներկայացնում է պրիզմատիկ կորեկցիան: Հաճախ այն օգտագործում են մեծահասակների մոտ ոչ վաղուց ի հայտ եկած ակնաշարժ մկանների պարեզների և պարալիչների բուժման ժամանակ,օրինակ գանգուղեղային տրավմաներիամանակ: Պրիզմատիկ ակնոցները համադրում են կրկնակի պատկերները,որը կանխում է հիվանդի մոտ երկտեսությունը և գլխի հարկադրական թեքումը: Հնարավոր են նաև դեղորայքային և ֆիզիոթերապևտիկ բուժումներ:

2. ՆԻՍԹԱԳՄ

Նիսթագմը - ակնաշարժ խանգարումների ծանր ձևերից է, որը դրսևորվում է աչքերի ակամա տատանողական շարժումներով և ուղեկցվում է տեսողության սրության զգալի իջեցումով՝ թույլ տեսողությամբ: Նիսթագմի առաջացումը կարող է պայմանավորված լինել կենտրոնական կամ տեղային ազդակների ազդեցությամբ: Նիսթագմը սովորաբար առաջանում է բնածին կամ վաղ ձեռքբերովի տեսողության իջեցման ժամանակ, որը կապված է աչքի տարբեր հիվանդությունների հետ (օպտիկական միջավայրերի մթագնման, տեսողական ներվի ատրոֆիայի, ալբինիզմի, ցանցաթաղանթի դիստրոֆիայի և այլն), որի արդյունքում խանգարվում են տեսողական ֆիքսացիայի մեխանիզմները: Նիսթագմի առանձին տարատեսակների ժամանակ պահպանվում է բավական բարձր տեսողության սրություն, այդ դեպքում նիսթագմի առաջացման պատճառը ակնաշարժ ապարատի կարգավորման խանգարումն է:

Կախված տատանողական շարժումների ողղությունից տարբերում են՝ հորիզոնական (առավել հաճախ հանդիպող), ուղղահայաց, շեղակի, պտուտականման նիսթագմ, ըստ շարժումների բնույթի՝ ճոճանակաձև (տատանողական շարժումների հավասար ամպլիտուդով), հրոցանման (տատանման տարբեր ամպլիտուդով՝դանդաղ ֆազայով մի ուղղությամբ և արագ՝ մեկ այլ ուղղությամբ), խառը (դրսևորվում) է մեկ ճոճանակաձև, մեկ էլ հրոցանման շարժումներով): Նիսթագմը կարող է լինել խոշոր տրամաչափային (աչքի շարժումների տատանման ամպլիտուդը ավելի քան 15°), միջին տրամաչափի (5-5° ամպլիտուդով), մանր տրամաչափային (5° ամպլիտուդից փոքր): Նիսթագմոիդ տատանումների ամպլիտուդայի, հաճախականության և բնույթի որոշման համար օգտագործում են հետազոտության օբյեկտիվ եղանակ՝ նիսթագմոգրաֆիա:

Ծուռվզություն (տորտիկոլիս)

Առավել մեծ տարածում է գտել, այսպես կոչված, ակնային Ծ. – երեխան գլուխը թեքում է կողք՝ երկտեսության ինքնակորեկցիայի նպատակով, որը առկա է նրա մոտ գլխի նորմալ դիրքի ժամանակ՝ ակնաշարժ ապարատի անբավարարության պատճառով: Առաջարկվում է հատուկ օպտիկական կորեկցիայի ընտրության մեթոդիկան, որը հնարավորություն է տալիս առանց որևէ վիրահատական միջամտության, բժիշկ-օպտոմետրիստի մոտ մի քանի հաճախումների ընթացքում, նորմալ երկաչյա տեսողության պայմաններում, գլխին տալ ճիշտ դիրք: Մի քանի դեպքերում կարելի է անցկացնել բուժման երկրորդ էտապը, որը ներառում է հատուկ վարժությունների անցկացում և ակնոցների դինամիկ փոփոխում: Նպատակը – ստանալ կայուն երկաչյա տեսողություն գլխի ճիշտ դիրքում՝ առանց հատուկ ակնոցների:

Ակնակապճում անկագնդի դիրքի այլ խանգարումները

1. Էկզոֆթալմ

Էկզոֆթալմը – աչքի արտափքումն է ակնակապճից, որը կարող է առաջանալ բազմաթիվ կոնկրետ պատճառներից, դրանք հարյուրից ավելի են: Չնայած եկզոֆթալմի առաջացման մեխանիզմը մեկն է՝ ակնագունդը մեխանիկորեն հրվում է ակնակապճից դեպի առաջ, քանի որ փոքրանում է նրա ծավալը, իսկ միակ փափուկ, հետեւաբար, ամենաենթարկվող պատը ակնակապճի առաջնային պատն է, որը ներկայացված է միան կոպերով: Հարմարության համար, էկզոֆթալմի պատճառների ախտորոշումը բաժանում ենք 4 խմբի, որը ցույց է տալիս ակնակապճում պրոցեսի էթիոլոգիան՝ բորբոքական վիճակներ, ուռուցքային հիվանդություններ, վնասվածքներ, էնդոկրին ազդեցություններ: Տարբերակիչ ախտորոշումը՝ նրանց միջև (անամնեզ, կլինիկա, լաբորատոր տվյալներ) թույլ է տալիս բժշկին մի կողմ դնել միանգամից հիվանդությունների մեծ խումբ և կենտրոնանալ կոնկրետ գործոնի որոշման վրա, որով պայմանավորված է Էկզոֆթալմը:

2. Էնոֆթալմ

Էնոֆթալմը – Էկզոֆթալմի ճիշտ հակարակ երեվույթն է, որը հենց ակնագնդի ներանկումն է ակնակապճի մեջ: Բնականաբար, առաջացման պատճառը նույն պես հակառակն է՝ օրբիտալ խոռոճի մեծացում: Վերջինս, ինչպես նաև նրա փոքրացումը առաջանում է ոչ միանման պատճառներից, բայց դրանք զգալի քիչ են, ըստ էության երկու խումբ՝ ակնակապճի վնասում եւ սիմպատիկ ներվի պարալիչ (պարեզ), աչքի ներանման կարող է բերել օրբիալ բջջանքի ատրոֆիան, բայց այն հանդիպում է, գլխավորապես, տարեց մարդկանց մոտ, իսկ Էնոֆթալմը այդ դեպքում աննշան է, համաչափ է և երկկողմանի: Էնոֆթալմը պետք է տարբերել ակնագնդի սուբատրոֆիայից եւ ատրոֆիայից: Նշենք, որ ինչպես Էնոֆթալմը (երբեմն), այնպես էլ Էկզոֆթալմը կարող են ուղեկցվել ակնագնդերի տեղաշարժումով ակնաճեղքի միջին դիրքից (շլությամբ) այս կամ այն ուղղությամբ, ընդ որում, Էկզոֆթալմ աչքի տեղաշարժումով հանդիպում է ավելի հաճախ, քան առանց տեղաշարժի, որը կարեւոր է ախտորոշման ժամանակ: Ակնագնդի տեղաշարժումը միջին դիրքից, Էկզո կամ Էնոֆթալմի ֆոնի վրա, հաճախ ուղղկցվում է երեխայի մոտ երկտեսության գանգատներով:

Ուվեիտներ

Անոթաթաղանթը կազմված է ծիածանաթաղանթից, ցիլիար մարմնից և խորիոիդեայից (բուն. անոթաթաղանթ), որն ապահովում է աչքի հիմնական արյան մատակարարումը:

Անոթաթաղանթի հիվանդությունների դասակարգումը ներառում է .

ա) բորբոքային հիվանդություններ

բ) դեգեներատիվ հիվանդություններ

գ) բնածին հիվանդություններ

դ) նեոպլաստիկ հիվանդություններ:

Անոթաթաղանթի բորբոքային հիվանդությունները կոչվում են ուվեիտներ: «Ուվեիտ» բառի ծագումը հունարեն է, թարգմանաբար՝ «խաղող»:

Անոթաթաղանթի հիվանդություններից առավել հաճախ հանդիպում են ուվեիտները: Ուվեիտներն ըստ էթիոլոգիայի լինում են.

ա) ինֆեկցիոն

բ) աուտոիմուն

գ)տրավմատիկ

դ)նեոպլաստիկ:

Ըստ բորբոքային պրոցեսի տեղակայման ուվեիտները դասակարգվում են.

ա) առաջային ուվեիտ (իրիդոցիկլիտ)

բ) միջանկյալ ուվեիտ (pars planitis)

գ) հետին ուվեիտ (խորիոիդիտ կամ խորիոռետինիտ)

դ) պանուվեիտ կամ դիֆուզ ուվեիտ (երբ պրոցեսի մեջ ընդգրկված է ամբողջ անոթաթաղանթը):

Եթե առաջային ուվեիտի ժամանակ բորբոքային պրոցեսը տեղակայված է առաջային խցիկում, ապա այն կոչվում է իրիտ (ընդգրկված է ծիածանաթաղանթը): Եթե բորբոքային ռեակցիան առկա է նաև ռետրոլենտալ տարածությունում (ընդգրկված է թարթչամարմինը), ապա այն կոչվում է իրիդոցիկլիտ, եթե բորբոքային պրոցեսը ներառում է եղջրենին, ապա կոչվում է կեռատոուվեիտ, իսկ եթե սկլերան՝ ապա սկլերոուվեիտ:

Իզոլացված իրիտ շատ քիչ է հանդիպում, գործնականում գրեթե միշտ գործ ենք ունենում իրիդոցիկլիտի հետ:

Առաջային ուվեիտների (իրիդոցիկլիտների) մեծ մասն իրենցից ներկայացնում են ստերիլ բորբոքային ռեակցիաներ, իսկ հետին ուվեիտների մեջ ինֆեկցիաները զգալի տեղ են զբաղեցնում: Առաջային ուվեիտները մոտ 4 անգամ ավելի հաճախ են հանդիպում, քան հետին ուվեիտները, միջանկյալ ուվեիտները և պանուվեիտը:

Առաջային ուվեիտների շատ դեպքեր իրենցից ներկայացնում են անհայտ էթիոլոգիայի դեպքեր, որոնք տևում են մինչև 6 շաբաթ, օրինակ՝ իդիոպաթիկ իրիտը: Առաջային ուվեիտը կարող է դրսևորվել տարբեր ձևերով, սկսած սպիտակ հանգիստ աչքից (երբ առաջային խցիկում առկա է մեղմ բորբոքային ռեակցիա), վերջացրած կարմիր ցավոտ աչքով (երբ առաջային խցիկում առկա է չափավոր կամ խիստ արտահայտված բորբոքային ռեակցիա): Առաջային ուվեիտի ժամանակ հիվանդը հիմնականում գանգատվում է աչքի կարմրությունից, ցավից, լուսավախությունից, երբեմն արցունքահոսությունից, բլեֆարոսպազմից, տեսողության այս կամ այն աստիճան վատացումից:

Միջանկյալ ուվեիտի ժամանակ բորբոքային պրոցեսը տեղակայված է ապակենման մարմնում և հիվանդները հիմնականում գանգատվում են աչքի առաջ լողացող պղտորումների առկայությունից: Աչքն արտաքնապես հանգիստ է՝ սպիտակ: Եթե առկա է տեսողության վատացում, ապա այն սովորաբար քրոնիկ մակուլյար այտուցի հետևանք է կամ ավելի հազվադեպ՝ բարդացած կատարակտի հետևանք: Միջանկյալ ուվեիտները մեծամասամբ իդիոպաթիկ են և իրենցից ներկայացնում են ստերիլ բորբոքային ռեակցիաներ:

Հետին ուվեիտը կարող է հանդես գալ սպիտակ հանգիստ, ինչպես նաև կարմիր գրգռված աչքի տեսքով, եթե բորբոքային պրոցեսը ակնահատակից տարածվել է մինչև առաջային սեգմենտ: Բորբոքային պրոցեսը կարող է ախտահարել միայն ցանցենին (ռետինիտ), միայն խորիոիդեան (խորիոիդիտ) կամ երկու թաղանթները միասին (ռետինոխորիոիդիտ կամ խորիոռետինիտ): Գործնականում հանդիպում է երկու թաղանթների միացյալ բորբոքում, քանի որ վերջիններս անատոմիորեն սերտ հարում են միմյանց:Կարող է բորբոքային պրոցեսի մեջ ընդգրկվել ցանցենու անոթները (վասկուլիտ) և տեսանյարդը (այտուց, հիպերեմիա):

Բորբոքային պրոցեսը կարող է լինել ֆոկալ, մուլտիֆոկալ կամ դիֆուզ: Եթե բորբոքային պրոցեսը տեղակայված է մակուլայի շրջանում, ապա հիվանդը գանգատվում է տեսողության վատացումից: Եթե բորբոքային օջախը տեղակայված է պերիֆերիայում, ապա հիվանդը կարող է ընդհանրապես տեղյակ չլինել, կամ գանգատվել լողացող պղտորումներից (քանի որ բորբոքային պրոցեսը տարածվում է դեպի ապակենման մարմին): Երբեմն նույնիսկ պերիֆերիկ օջախի դեպքում տեսողությունը կարող է խիստ վատանալ, կապված մակուլայի կիստոզ այտուցի հետ: Վերջինս կարող է զարգանալ նաև առաջային ուվեիտի ժամանակ (այս բարդության պաթոգենեզը լիարժեք պարզաբանված չէ) և պատճառ հանդիսանալ տեսողության խիստ իջեցման՝ նույնիսկ մինչև լուսազգացողություն:

Հետին ուվեիտների մեջ ինֆեկցիաները զգալի տեղ են զբաղեցնում: Ինֆեկցիան իր բնույթով կարող է լինել վիրուսային, բակտերիալ, սնկային կամ պարազիտար:

Ընդհանրապես, անոթաթաղանթի բորբոքումը կարող է լինել իզոլացված պրոցես, որն ախտահարում է միայն աչքը: Այն կարող է նաև զուգակցված լինել համակարգային (սիստեմային) հիվանդությունների հետ: Ցավոք, միշտ չէ, որ աչքում բորբոքային պրոցեսը գտնվում է կորելյացիայի մեջ օրգանիզմում որևէ այլ բորբոքային օջախի հետ: Որոշ դեպքերում ուվեիտը նույնիսկ նախորդում է համակարգային հիվանդության դրսևորմանը, ուստի ակնաբույժը պարտավոր է լավ անամնեզ հավաքել և մանրակրկիտ հետազոտել օրգանիզմի օրգան-համակարգերը, անհրաժեշտության դեպքում՝ կատարել հնարավոր լաբորատոր թեստեր:

Ուվեիտով հիվանդին հետազոտելիս խիստ կարևոր է հաշվի առնել հիվանդության սկիզբը (սու՞ր է, թե՞ քրոնիկ): Ի դեպ, «սուր» տերմինը կիրառվում է, երբ հիվանդությունն ունի հանկարծակի սկիզբ և բորբոքումը սովորաբար տևում է մի քանի շաբաթից մինչև 2-3 ամիս: «Քրոնիկ » տերմինը կիրառվում է այն դեպքում, երբ հիվանդությունը տևում է մի քանի ամսից՝ տարիներ շարունակ:

Ուվեիտի ախտորոշումը կայացնելիս կարևոր է հաշվի առնել հիվանդի տեսողությունը, բորբոքային պրոցեսի արտահայտվածության աստիճանը, տարածվածությունը (մոնոլատերալ, թե՞ բիլատերալ), բորբոքային պրոցեսի տեղակայումը (առաջային, միջանկյալ, թե՞ հետին սեգմենտ), հիվանդի տարիքը, սեռը և ռասայական պատկանելիությունը: Այս բոլոր գործոններն օգնում են բժշկին ճիշտ ախտորոշում կայացնելու մեջ: Օրինակ, կան հիվանդություններ, որոնք առավելապես հանդիպում են սևամորթերի մոտ, ինչպիսինն է սարկոիդոզը (սպիտակամորթերի համեմատությամբ 10 անգամ հաճախ է ախտահարում): Ասիացիների մոտ առավել հաճախ է դիտվում Բեխչետի հիվանդությունը և Վոգտ-Կոյանագի-Հարադայի սինդրոմը:

Ինչ վերաբերում է հիվանդի տարիքին և սեռին, ապա կլինիցիստը պետք է տեղյակ լինի, որ HLA-B27-ի հետ զուգակցված առաջային ուվեիտը, առավելապես հանդիպում է 20-40 տարեկան անձանց մոտ, 3 անգամ հաճախ ախտահարում է արական սեռի ներկայացուցիչներին, մինչդեռ Ֆուքսի ուվեալ սինդրոմը (հետերոքրոմիկ իրիդոցիկլիտ) հավասարապես ախտահարում է կանանց և տղամարդկանց, հանդիպում է ցանկացած ռասայում: Ինչ վերաբերում է բորբոքային պրոցեսի կողմնայնությանը և բնույթին, ապա HLA-B27-ի հետ զուգակցված առաջային ուվեիտը տղամարդկանց մոտ միշտ մոնոլատերալ է կամ ունի ալտերնացվող բնույթ և կրում է ոչ գրանուլեմատոզ բնույթ, մինչդեռ սիմպաթիկ օֆթալմիան և Վոգտ-Կոյանագի-Հարադայի սինդրոմը միշտ բիլատերալ են և

հանդես են գալիս գրանուլեմատոզ բնույթով: Ինչ վերաբերում է բորբոքային պրոցեսի տեղակայմանը և հիվանդության սկզբին, ապա HLA-B27-ի հետ զուգակցված առաջային ուվեիտի ժամանակ բորբոքային պրոցեսը տեղակայված է միայն առաջային սեգմենտում, մինչդեռ տոքսոպլազմոզի և տոքսոկարիազի ժամանակ բորբոքային օջախը կամ օջախները տեղակայված են ակնահատակում: HLA-B27-ի հետ զուգակցված առաջային ուվեիտը միշտ ունի հանկարծակի սկիզբ, մինչդեռ Ֆուքսի ուվեալ սինդրոմն ունի աննկատ սկիզբ և հաճախ պատահական է հայտնաբերվում: Ելնելով նշվածից, ակնհայտ է դառնում, թե որքան կարևոր է մանրակրկիտ անամնեզ հավաքելը: Անհրաժեշտության դեպքում ակնաբույժը կատարում է լաբորատոր թեստեր ախտորոշմանն աջակցելու համար: Կարևոր է նշել, որ գոյություն չունի ստանդարտ թեստերի հավաքածու: Յուրաքանչյուր հիվանդի նկատմամբ պետք է ունենալ անհատական մոտեցում: Օրինակ, եթե հիվանդն անամնեզում նշում է շփում կատուների հետ և ակնահատակում առկա է ֆոկալ ռետինոխորիոիդիտ, ապա անհրաժեշտ է առաջին հերթին ստուգել արյան մեջ Anti-Toxo IgG-ն և IgM-ը: Կարիք չկա հիվանդին հետազոտել սիֆիլիսի կամ տուբերկուլյոզի համար, եթե վերը նշված թեստը լինի դրական: Կամ եթե հիվանդն ունի սուր առաջային ուվեիտ հիպոպիոնով զուգակցված, երիտասարդ է, նշում է անամնեզում մեջքի ստորին հատվածի ցավ, պարանոցի կարկամություն (Բեխտերևի հիվանդության նշաններ), ապա առաջին հերթին պետք է ստուգել արյան մեջ HLA-B27-ի գենոտիպի առկայությունը և եթե այն դրական է, կարիք չկա հիվանդին ենթարկել ավելորդ լաբորատոր հետազոտությունների: Գոյություն ունեն ուվեիտի տեսակներ, որոնց ժամանակ ախտորոշումը կատարվում է, ելնելով միայն առկա կլինիկական ախտանշաններից և որևէ լաբորատոր թեստ գոյություն չունի: Օրինակ, Ֆուքսի հետերոքրոմիկ իրիդոցիկլիտը, կամ եթե հիվանդն ունի հիպոպիոնով զուգակցված ուվեիտ և անամնեզում նշում է օրալ և գենիտալ խոցեր, ապա դա բավական է, որ դրվի «Բեխչետի հիվանդություն» ախտորոշումը: Ուստի մեկ անգամ ևս կարևորում ենք անամնեզի և ֆիզիկական հետազոտման, լաբորատոր թեստերի ճիշտ իմացությունը տվյալ անհատին «ուվեիտ» ախտորոշումը կայացնելու մեջ:

Առաջային ուվեիտներ

Ինչպես արդեն նշվել է, առաջային ուվեիտի ժամանակ բորբոքային պրոցեսը տեղակայված է առաջային խցիկում: Առաջային սեգմենտում կարող են առկա լինել հետևյալ ախտանիշերը.

ա/ կեռատիկ պրեցիպիտատներ

բ/ առաջային խցիկում բորբոքային բջիջներ (մեծամասամբ լիմֆոցիտներ)

գ/ առաջային խցիկում՝ ֆլյոր (flare) պրոտեիններ

դ/ հիպոպիոն (բորբոքային բջիջների նստվածք առաջաային խցիկում)

ե/ պիգմենտի դիսպերսիա (dispersion)՝ պիգմենտի վերաբաշխում

զ/ միոզ (բբի նեղացում)

է/ ծիածանի հանգույցներ (բորբոքային բջիջների կուտակումներ)

ը/ սինեխիաներ (առաջային, հետին, առաջային խցիկի անկյունում)

թ/ եղջրենու ժապավենաձև Ca-ական դեգեներացիա (քրոնիկ ուվեիտի դեպքում):

Սուր առաջային ուվեիտի ժամանակ առկա է նաև պերիլիմբալ/ պերիկոռնեալ (ցիլիար) ինյեկցիա: Կեռատիկ պրեցիպիտատներն իրենցից ներկայացնում են բորբոքային բջիջների կուտակումներ եղջրենու էնդոթելին կպած: Ըստ բնույթի լինում են գրանուլեմատոզ և ոչ գրանուլեմատոզ:

Գրանուլեմատոզ կեռատիկ պրեցիպիտատները չափերով մեծ են, այլ կերպ կոչվում են նաև ճարպանման: Վերջինս վկայում է գրանուլեմատոզ բնույթի բորբոքման մասին:

Ուվեիտները հաճախ դասակարգվում են որպես գրանուլեմատոզ և ոչ գրանուլեմատոզ:Իրականում այս դասակարգումն ունի սահմանափակում, քանի որ նույն անտիգենի տարբեր էքսպերիմենտալ դոզաներ կարող են հարուցել թե գրանուլեմատոզ, և թե ոչ գրանուլեմատոզ պատկեր:

Ակնախոռոչի բորբոքային բջիջների ինտենսիվությունը գնահատվում է 1 մմ^3 –ում 45-60° անկյան տակ բարձր ինտենսիվության լույսով և բարձր խոշորացման տակ դիտելով: Ըստ այդ բջիջների քանակի բորբոքային պրոցեսը դիտվում է որպես մեղմ (1+), չափավոր(2+), խիստ (3+), կամ գերխիստ (4+), արտահայտված: Ծիածանի հանգույցներն իրենցից ներկայացնում են բորբոքային բջիջների կուտակումներ, որոնք բբային եզրում առկա լինելու դեպքում կոչվում են Քեփեի հանգույցներ, ծիածանի ստրոմայում՝ Բուսակայի հանգույցներ: Եթե բորբոքային պրոցեսի բնույթը ֆիբրինոզ է, ապա կարող են առաջանալ սինեխիաներ: Առաջային սինեխիայի դեպքում ծիածանը կպչում է եղջրենու էնդոթելին: Հետին սինեխիան իրենից ներկայացնում է ծիածանի բբային եզրի կպում ոսպնյակի առաջային կապսուլային:

Մասնակի կպումը կոչվում է seclusio pupillae, իսկ եթե հետին սինեխիան կազմում է 360 ^{O}, ապա կարող է զարգանալ բբային բլոկ (occlusio puppilae), հեղուկը կուտակվում է հետին խցիկում, արտահրում է ծիածանն առաջ, զարգանում է բոմբաժ (iris bombae), առաջային խցիկի անկյունը փակվում է , ներակնային ճնշումը բարձրանում է, կարող է զարգանալ երկրորդային գլաուկոմա:

Սուր առաջային ուվեիտի ժամանակ ներակնային ճնշումը սովորաբար ցածր է մեծ մասամբ ցիլիար մարմնի ախտահարման պատճառով (դիսֆունկցիա), սակայն որոշ ուվեիտների դեպքում կարող է զարգանալ տրաբեկուլիտ (տրաբեկուլյար ցանցի խցանում բորբոքային բջիջներով), որը կհանգեցնի ներակնային ճնշման բարձրացման (օրինակ, herpes simplex և herpes zoster ուվեիտների ժամանակ): Ուվեիտների որոշ տեսակների ժամանակ առաջային խցիկում կարող է լինել արյան նստվածք՝ հիֆեմա, որից ծիածանաթաղանթի գույնը ստանա ժանգագույն տեսք:

Ռեցիդիվող և քրոնիկ ուվեիտները ժամանակի ընթացքում որպես բարդություն կարող են հանգեցնել կատարակտի զարգացման:

Առաջային ուվեիտները մեծ մասամբ իրենցից ներկայացնում են ստերիլ բորբոքային ռեակցիաներ: Նրանց մեջ ամենամեծ խումբը կազմում է HLA-B27 գենոտիպի հետ զուգակցված առաջային ուվեիտը: Այս ուվեիտը սովորաբար մոնոլատերալ է կամ ալտերնացվող բնույթի (պարբերաբար ախտահարում է աջ կամ ձախ աչքը): Հանդիպում է հիմնականում 20-40 տարեկան անձանց մոտ և արական սեռի ներկայացուցիչներին 3 անգամ հաճախ է ախտահարում, քան իգական: Այս ուվեիտն իր բնույթով ֆիբրինոզ է, հիմնականում հանդես է գալիս հիպոպիոնով և շատ արագ հանգեցնում է սինեխիաների զարգացման: Հիվանդությունն ունի ռեցիդիվող բնույթ:

HLA-B27 գենոտիպը հաճախ զուգակցվում է նաև սերոնեգատիվ սպոնդիլոարթրոպաթիաների հետ, ինչպիսիք են անկիլոզվող սպոնդիլիտը (Բեխտերևի հիվանդություն), Ռեյտերի սինդրոմը, պսորիատիկ արթրիտը, աղիների բորբոքային հիվանդությունները (Կրոնի հիվանդությունը և խոցոտվող կոլիտը): Ակնաբույժները հաճախ առաջինն են հայտնաբերում Բեխտերևի հիվանդությունը, որի սկզբնական ախտանշաններն առավոտյան ժամերին մեջքի ստորին հատվածի ցավն է և պարանոցի կարկամությունը, որն անցնում է ֆիզիկական ակտիվությունից հետո: Այս գանգատների համար հիվանդներն առանձնապես չեն դիմում բժշկի, սակայն Բեխտերևի հիվանդությամբ հիվանդների 25-30%-ը կյանքի ընթացքում տանում է առաջային ուվեիտ, որի համար անմիջապես դիմում է ակնաբուժի (առկա է աչքի կարմրություն, լուսավախություն, ցավ) և եթե ակնաբուժը տեղյակ է առաջային ուվեիտի, HLA-B27 գենոտիպի և Բեխտերևի հիվանդության զուգակցության մասին,

ապա ուվեիտը բուժելուց բացի պարտավոր է հիվանդին ուղղել նաև ռևմատոլոգի հսկողության, որպեսզի հետագայում կանխվի ողնաշարի հնարավոր դեֆորմացիայի զարգացումը: Ակնաբուժն, անշուշտ, պետք է հիվանդին հարցնի նաև ասիմետրիկ հոդացավերի, Ռեյտերի սինդրոմին բնորոշ ախտանիշերի (ոչ սպեցիֆիկ ուռետրիտ, պոլիարթրիտ, օնիխոլիզիս, ափերի և ներբանների էրիթեմատոզ բորբոքում, բերանի խոռոչի լորձաթաղանթի խոցեր և այլն), պսորիատիկ արթրիտի առկայության (հարկավոր է ուշադրություն դարձնել մաշկի և հոդերի վրա), ինչպես նաև աղիների փորլուծության մասին (կղանքում լորձի ու արյան առկայություն): Ճիշտ է, ակնաբուժը պետք է բուժի միայն առաջային ուվեիտը, սակայն վերոհիշյալ գանգատների և ախտանիշերի առկայության դեպքում ժամանակին հիվանդին կուղղի համապատասխան մասնագետի մոտ, որը և հնարավորություն կտա կանխելու այս հիվանդությունների հետ կապված բարդությունները (օրինակ, աղիների բորբոքային հիվանդության առկայության դեպքում աղիների թափածակումը և հնարավոր մահվան ելքը): Առաջային ուվեիտը բուժվում է ստերոիդների և միդրիատիկ /ցիկլոպլեգիկ դեղորայքի կաթիլներով (դեքսամետազոն 0.1%, ատրոպինի, հոմատրոպինի կամ տրոպիկամիդի կաթիլներ և այլն):Միդրիատիկները նշանակվում են հետին սինեխիաների առաջացումը հնարավորինս կանխելու նպատակով: Մակուլայի կիստոզ այտուցի դեպքում ցուցված են ստերոիդների սուբտենոնյան ներարկումներ:

Առաջային ուվեիտների մեջ զգալի տեղ են զբաղեցնում նաև herpes simplex և herpes zoster առաջային ուվեիտները: Այս դեպքում ուվեիտը կրում է իմունային բնույթ, այն ուղղված է վիրուսի անտիգենի հանդեպ: Առաջային խցիկի հեղուկում վիրուսը չի հայտնաբերվում, սակայն առկա են նրա անտիգենները և նրանց դեմ առաջացած հակամարմինները: Ուստի դարձյալ բուժումը կատարվում է ստերոիդների և միդրիատիկների կաթիլներով, սակայն պրոֆիլակտիկ տրվում են հակավիրուսային per os դեղորայքներ (օրինակ, Acyclovir, Valacyclovir և այլն) հնարավոր էպիթելիալ կեռատիտից խուսափելու համար: Հերպետիկ ուվեիտի ժամանակ հաճախ դիտվում է բարձր ներակնային ճնշում (տրաբեկուլիտի պատճառով), ծիածանի սեգմենտար կամ դիֆուզ ատրոֆիա (հերպես վիրուսն առաջացնում է իշեմիկ վասկուլիտ, որը հանգեցնում է ծիածանի ստրոմայի ատրոֆիկ փոփոխությունների), եղջրենու զգացողությունը հաճախ իջած է, հիվանդն անամնեզում նշում է տարած կեռատիտ կամ herpes labialis-ի կամ herpes nasalis-ի կամ zoster ցանի առկայության մասին: Այս ամենն օգնում է « հերպետիկ ուվեիտ» ախտորոշումը կայացնելուն:

Առաջային ուվեիտների մեջ մոտ 10%-ը կազմում է Ֆուքսի հետերոքրոմիկ իրիդոցիկլիտը (ներկայումս վերանվանված Ֆուքսի ուվեալ սինդրոմ): Այս հիվանդությանը բնորոշ է ոչ գրանուլեմատոզ աստղաձև կեռատիկ պրեցիպիտատների առկայությունը եղջրենու էնդոթելի վրա, ծիածանների հետերոքրոմիան, կատարակտի առկայությունը, 60%-ի դեպքերում՝ երկրորդային գլաուկոմայի զարգացումը: Հիվանդությունը որևէ լաբորատոր թեստ չունի և ախտորոշումը դրվում է կլինիկորեն: Այս հիվանդությունն ունի քրոնիկ մեղմընթաց բնույթ: Աչքն արտաքնապես սպիտակ է և հիվանդը կարող է նույնիսկ գանգատ չունենալ մինչև կատարակտի կամ գլաուկոմայի զարգացումը: Բուժումն անց է կացվում ստերոիդների կաթիլների նշանակումով (2-3 շաբաթ), միայն այն դեպքերում, երբ հիվանդը նշում է դիսկոմֆորտ կամ մեղմ լուսավախություն: Կատարակտի և գլաուկոմայի զարգացման դեպքում բուժումը վիրահատական է:

Առաջային ուվեիտներին է դասվում նաև Բեխչետի սինդրոմը, չնայած վերջինս հարուցում է պանուվեիտ, սակայն քննարկվում է առաջային ուվեիտների մեջ, քանի որ հանդես է գալիս դասական հիպոպիոն իրիտով: Հիվանդությունն առավել հաճախ հանդիպում է Միջին Արևելքի և Ճապոնիայի միջև ընկած երկրներում, ախտահարում է հիմնականում երիտասարդներին և առավել հաճախ՝ արական սեռի ներկայացուցիչներին:

Բեխչետի սինդրոմն, ընդհանրապես, իրենից ներկայացնում է անհայտ էթիոլոգիայի գեներալիզացված օկլյուզիվ վասկուլիտ: Նրա դասական դրսևորումը ներառում է հետևյալ տրիադան.

1. Սուր իրիտ/իրիդոցիկլիտ հիպոպիոնով
2. Աֆթոզ ստոմատիտ
3. Գենիտալ խոցոտում:

Աչքերի ախտահարումը սովորաբար սկսվում է օրալ և գենիտալ խոցերից 3-5 տարի անց: Հիվանդությունն ունի քրոնիկ պրոգրեսիվող բնույթ, բուժում չանցկացվելու դեպքում պոտենցիալ կուրացնող է: Հիվանդությունը հաճախ բիլատերալ է, ռեցիդիվները մեծամասամբ ուղեկցվում են հիպոպիոնով: Արական սեռի ներկայացուցիչների մոտ հիվանդությունն առավել հաճախ ախտահարում է ակնահատակը, քան առաջային սեգմենտը: Ակնահատակի ախտահարումը ներառում է ցանցենու վասկուլիտ (օկլյուզիվ արտերիտ և պերիֆլեբիտ), ցանցենու հեմոռագիաներ, մակուլայի այտուց, ցանցենու նեկրոզի ֆոկալ օջախներ, իշեմիկ օպտիկ նեյրոպաթիա և վիտրեիտ:

Բեխչետով հիվանդների 60%-ի մոտ դրական է HLA-B51 գենոտիպը, սակայն Բեխչետի սինդրոմ ախտորոշումը դրվում է կլինիկորեն: Բուժումը կայանում է per os. իմունոսուպրեսիվ դեղորայքների (արդյունավետ է պրեդնիզալոնը, ցիկլոսպորինը,

կոլխիցինը, իմուրանը, լեյկերանը), ստերոիդների սուբտենոնյան ներարկումների և ստերոիդների ու միդրիատիկ /ցիկլոպլեգիկ կաթիլների նշանակման մեջ:

Միջանկյալ ուվեիտ (pars planitis syndrome)

Ինչպես արդեն նշվել է, միջանկյալ ուվետի ժամանակ բորբոքային պրոցեսը տեղակայված է ապակենման մարմնի առաջային հատվածում և pars plana–ի շրջանում: Միջանկյալ ուվեիտը կարող է զուգակցվել մի շարք հիվանդությունների հետ , ինչպիսիք են սարկոիդոզը, ցրված սկլերոզը, Լայմի հիվանդությունը, սիֆիլիսը, տուբերկուլյոզը, կոլլագենոզները: Անհայտ էթիոլոգիայի միջանկյալ ուվեիտը կոչվում է pars planitis և այն կազմում է միջանկյալ ուվեիտների 85-90%-ը: Pars planitis-ը (հայտնի է նաև որպես քրոնիկ ցիկլիտ, պերիֆերիկ ուվեիտ անվան տակ), ախտահարում է հիմնականում 40 տարեկանից ցածր անձանց: Կլինիկորեն ապակենման մարմնում հայտնաբերվում են բորբոքային բջիջներ, ձնագնդիկին նմանվող պղտորումներ (snowball opacities), որոնք իրենցից ներկայացնում են բորբոքային բջիջների կուտակումներ, բորբոքային էքսուդատի կուտակում ստորին pars plana-ի շրջանում (snowbanking) և երբեմն ցանցենու պերիֆերիկ վասկուլիտ: Հիվանդության քրոնիկ ընթացքի դեպքում կարող է զարգանալ մակուլայի կիստոզ այտուց և կատարակտ, որոնք պատճառ հանդիսանան տեսողության իջեցման : Այլապես հիվանդները գանգատվում են միայն աչքերի առաջ լողացող պղտորումների առկայությունից: Երբեմն բորբոքային պրոցեսը կարող է տարածվել դեպի առաջային խցիկ և այս դեպքում հիվանդներն ունենում են նաև իրիդոցիկլիտին բնորոշ նշաններ (կարմրություն, ցավ, լուսավախություն): Եթե միջանկյալ ուվեիտի պատճառը ինֆեկցիան է (օրինակ, սիֆիլիս, տուբերկուլյոզ, Լայմի հիվանդություն), ապա բուժումը կատարվում է հակամիկրոբային դեղորայքներով, իսկ եթե գործ ունենք իդիոպաթիկ pars planitis-ի հետ, ապա բուժումն անց է կացվում ստերոիդներով կամ այլ իմունոսուպրեսիվ դեղորայքներով: Եթե բորբոքման բնույթը մեղմ է, ապա հնարավոր է բուժումը կատարվի միայն ստերոիդների սուբտենոնյան ներարկումներով: Սակայն եթե բորբոքային պրոցեսը խիստ է, ապա բուժմանը գումարվում են per os տրվող իմունոսուպրեսիվ դեղորայքներ:

Հետին ուվեիտներ

Հետին ուվեիտի ժամանակ բորբոքային պրոցեսը տեղակայված է ակնահատակում, առկա է ռետինիտ կամ խորիոիդիտ կամ 2 թաղանթների միաժամանակյա բորբոքում: Բորբոքային պրոցեսը կարող է լինել ֆոկալ, մուլտիֆոկալ կամ դիֆուզ օջախի ձևով: Հետին ուվեիտների էթիոլոգիան ներառում է ինչպես ինֆեկցիոն, այնպես էլ ոչ ինֆեկցիոն (իմունային կամ ալլերգիկ) իրավիճակներ: Ինֆեկցիոն պրոցեսը կարող է լինել վիրուսային, բակտերիալ, սնկային, պարազիտար կամ հելմինտային ախտահարման հետևանք: Հիվանդները գանգատվում են հիմնականում տեսողության վատացումից (հատկապես մակուլյար օջախների առկայության կամ այտուցի դեպքում), կարող է լինել ֆոտոպսիա կամ մետամորֆոպսիա, աչքի առաջ լողացող պղտորումների առկայությունից: Եթե հետին ուվեիտը ստանում է դիֆուզ բնույթ (բորբոքային պրոցեսը տարածվում է դեպի առաջային սեգմենտ), ապա հիվանդները գանգատվում են նաև աչքի կարմրությունից, ցավից, լուսավախությունից, դիսկոմֆորտից:

Ըստ արևմտյան ուվեալ կենտրոնների տվյալների, հետին ուվեիտների մեջ ամենամեծ խումբը (մոտ 25%) կազմում է աչքի տոքսոպլազմոզը: Տոքսոպլազմիկ ռետինոխորիոիտիտը հարուցվում է Toxoplasma gondi-ով, որն իրենից ներկայացնում է օբլիգատ ներբջջային պրոտոզոային պարազիտ, այն բնության մեջ գոյություն ունի 3 ձևով. օոցիտ կամ հողային ձև, տախիզոիտ կամ ակտիվ ինֆեկցիոն ձև և հյուսվածքային պարկ կամ լատենտ ձև: Այս պարազիտի վերջնական տերը միայն կատուներն են, իսկ որպես միջանկյալ տեր կարող են հանդես գալ մանր և խոշոր եղջերավոր անասունները, կրծողները, թռչունները և այլն: Մարդը ինֆեկցիան կարող է ձեռք բերել կիսաեփ միս ուտելով, որը պարունակում է հյուսվածքային պարկ, ինչպես նաև կարող է վարակվել, ուտելով անլվա միրգ ու բանջարեղեն, որոնց վրա առկա են օոցիտներ (վերջիններս արտաքին միջավայրում հայտնվում են կատվի կեղտի հետ): Մայրն ինֆեկցիան կարող է փոխանցել պտղին տախիզոիդների միջոցով, եթե ինֆեկցիան ձեռք է բերել հղիության ընթացքում:

Toxoplasma gondi -ն հարուցում է նեկրոզվող ռետինոխորիոիդիդ, որը սովորաբար հանդես է գալիս էքսուդատիվ ֆոկալ օջախի ձևով, ունի դեղնասպիտակավուն գույն, աղոտ սահմաններ: Օջախի առջևում առկա է լինում ապակենման մարմնի բորբոքային ռեակցիա, օջախի շուրջը կարող է դիտվել պերիվասկուլիտ: Տոքսոպլազմիկ ռետինոխորիոիդիդը ինքնասահմանափակ հիվանդություն է և դեպքերի մեծամասնությունում այն լավանում է 4 ամսվա ընթացքում: Այդ ժամանակ օջախի եզրերը դառնում են հստակ և պիգմենտավորվում:

Ախտորոշումը կայացվում է, ելնելով ակնահատակում բնորոշ օջախի առկայությունից, արյան մեջ հակատոքսոպլազմոզային (anti-Toxoplasma) հակամարմինների առկայությունից, այլ ինֆեկցիոն հիվանդությունների բացառումից, ինչպիսիք են սիֆիլիսը, ցիտոմեգալովիրուսը, սունկը, որոնք կարող են ակնահատակում առաջացնել նեկրոզվող օջախներ: Բուժումը կատարվում է per os հակամիկրոբային դեղորայքներով (պիրիմեթամին, սուլֆանիլամիդներ, կլինդամիցին): Այն դեպքերում, երբ առկա է մակուլայի այտուց, պերիվասկուլիտ, օպտիկ նյարդի ընդգրկում բորոբոքային պրոցեսի մեջ, խորհուրդ է տրվում բուժմանը գումարել per os ստերոիդներ փոքր դեղաչափերով:

Դասական պանուվեիտներին են պատկանում տուբերկուլյոզը, սիֆիլիսը, սարկոիդոզը, սիմպաթիկ օֆտալմիան և Վոգտ-Կոյանագի-Հարադայի սինդրոմը: Այս հիվանդությունների ժամանակ դիտվում է միաժամանակ և իրիդոցիկլիտ և հետին ուվեիտ: Ակնահատակի ախտահարումը սիֆիլիսի, տուբերկուլյոզի և սարկոիդոզի ժամանակ կարող է դրսևորվել ֆոկալ, մուլտիֆոկալ կամ դիֆուզ օջախների ձևով, ուստի ախտորոշումը հիմնականում հիմնում է արյան լաբորատոր թեստերի, կրծքավանդակի ռենտգեն հետազոտության վրա: Այս 3 հիվանդությունները համարվում են «մասկարադ» սինդրոմներ, ուստի և յուրաքանչյուր ուվեիտի դիֆերենցիալ ախտորոշման մեջ պետք է ներառվեն:

Սիմպաթիկ օֆթալմիան և Վոգտ-Կոյանագի-Հարադայի սինդրոմը իրենցից ներկայացնում են բիլատերալ գրանուլոմատոզ պանուվեիտներ, որ ուղեկցվում են ցանցենու սերոզ շերտազատմամբ: Այս 2 հիվանդության իմունոգենեզում ընկած է բորբոքային ռեակցիա մելանոցիտների նկատմամբ, պարզապես սիմպաթիկ օֆթալմիայի անամնեզում պարտադիր առկա է աչքի թափանցող վնասվածք կամ վիրահատություն, որը բացակայում է Վոգտ-Կոյանագի-Հարադայի սինդրոմի դեպքում:

Բուժումը կայանում է ինտենսիվ per os տրվող ստերոիդների, իմունոսուպրեսիվ դեղորայքների նշանակման մեջ (ցիտոքսան, իմուրան, մեթոտրեքսատ և այլն/: Իրենից առանձին նոզոլոգիա է ներկայացնում էնդոֆտալմիտը՝ աչքի ներքին թաղանթների բորբոքումը: էնդոֆթալմիտների մեջ առավել հաճախ հանդիպում է ինֆեկցիոն էնդոֆթալմիտը, որը զարգանում է ներակնային խոռոչային վիրահատությունների և աչքի թափանցող վնասվածքների ժամանակ բակտերիաների, միկրոօրգանիզմների էկզոգեն ներթափանցման արդյունքում: Հիվանդությունը գրեթե միշտ ուղեկցվում է հիպոպիոնով: Բուժումը կայանում է անտիբիոտիկների առաջային խցիկ և ապակենման մարմին ներարկելու մեջ, դրական արդյունք չդիտվելու դեպքում՝ վիրահատական բուժման մեջ (հետին փակ վիտրեկտոմիա):

ԱՉՔԻ ՌԵՖՐԱԿՑԻԱՆ

Ռեֆրակցիա-աչքի օպտիկական համակարգի բեկող հատկությունն է: Աչքի օպտիկական համակարգի մեջ են մտնում եղջրաթաղանթը, ոսպնյակը, ապակենման մարմինը և առաջային կամերայի հեղուկը:

Աչքի օպտիկական սիստեմի բեկող ուժը չափվում է դիոպտրիաներով: Օպտիկական համակարգի բեկման ուժի միավոր է համարվում 1 դիոպտրիայի լինզան, որի ֆոկուսային հեռավորությունը հավասար է 1մ (100սմ): D=1/F, որտեղ
D-ն բեկող ուժի միավոր է, F-ը օպտիկական ապակու ֆոկուսային հեռավորությունն է:
Ցանկացած ֆիզիկական օպտիկական համակարգ ունի կայուն բեկման ուժ, հետևաբար համարվում է ստատիկ օպտիկական համակարգ: Աչքը ֆիզիկական օպտիկական համակարգից տարբերվում է նրանով, որ այն ունի շատ կարևոր մեխանիզմ, որը հնարավորություն է տալիս բեկող ուժի փոփոխման հաշվին հստակ և պարզ տեսնել տարբեր հեռավորությունների վրա տեղակայված առարկաները: Այս մեխանիզմը կոչվում է ակկոմոդացիա: Այսպիսով աչքի օպտիկական ապարատը չափազանց բարդ համակարգ է, որի կազմի մեջ են մտնում ստատիկ օպտիկական ուժը (եղջաթանթը, ապակենման մարմինը, առաջային կամերայի հեղուկը և ոսպնյակը ակկոմոդացիայի հանգստի վիճակում) և բեկման դինամիկ ուժը (ոսպնյակը ակոմոդացիայի ժամանակ):

Այսպիսով, խոսելով աչքի ռեֆրակցիայի մասին պետք է հաշվի առնենք նրա վերոհիշյալ առանձնահատկությունների միասնական կապը, որպես ֆիզիոլոգիական առանձնահատկություն: Այդ դեպքում ֆիզիոլոգիական ռեֆրակցիայի տակ մենք պետք է հասկանանք աչքի օպտիկական սիստեմի բեկող հատկությունը ակկոմոդացիայի հանգստի վիճակում:

Լավ տեսողություն կարող է լինել միայն այն դեպքում, երբ տեսանելի առարկայի պատկերն համընկնի տվյալ աչքի ցանցաթաղանթի հետ, իսկ դա կարող է տեղի ունենալ միայն այն դեպքում, երբ աչքի օպտիկական համակարգի ֆոկուսը համընկնի ցանցաթաղանթի հետ: Դա կախված է աչքի օպտիկական համակարգի բեկող ուժից և նրա առաջ-հետին առանցքի երկարությունից:

Աչքի օպտիկական համակարգի ուժի և նրա առաջ- հետին առանցքի երկարության հարաբերությունը կոչվում է անատոմիական ռեֆրակցիա: Գոյություն ունի աչքի ցացնաթաղանթի հանդեպ նրա գլխավոր ֆոկուսի տեղակայման մի քանի տարբերակներ՝ գլխավոր ֆոկուսը համընկնում է ցանցաթաղանթի հետ, գտնվում է վերջինից առաջ կամ հետ (կլինիկական ռեֆրակցիա): Համապատասխանորեն գոյություն ունեն կլինիկական ռեֆրակցիայի երեք տարատեսակներ: Երբ զուգահեռ ճառագայթները բեկվելուց հետո միանում են ցանցաթաղանթի վրա-գոյություն ունի բեկող ուժի և աչքի առանցքի երկարության համապատասխանություն, համաչափություն (էմետրոպիա-E): Համաչափության բացակայության դեպքում դիտվում է վերջինիս խախտում-ամետրոպիա, որը կարող է լինել երկու տեսակի՝

- Երբ զուգահեռ ճառագայթները բեկվելուց հետո հավաքվում են ցանցաթանթից առաջ՝կարճատեսություն (միոպիա-M), ուժեղ ռեֆրակցիա;

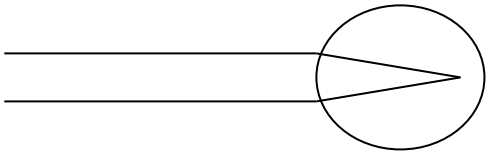

- Երբ զուգահեռ ճառագայթները բեկվելուց հետո հավաքվում են ցանցաթաղանթից կամ աչքից հետ՝հեռատեսություն (հիպերմետրոպիա-H), թույլ ռեֆրակցիա:

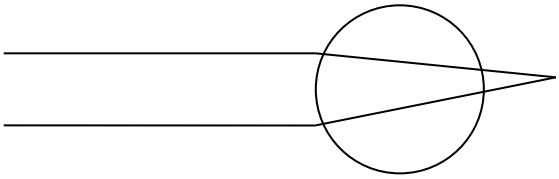

Այսպիսով կլինիկական ռեֆրակցիայի տեսակները բնորոշվում են ցանցաթաղանթի հանդեպ գլխավոր ֆոկուսի դիրքով:

Ամետրոպիային կարող է առաջանալ կախված այն բանից, թե արդյոք աչքի օպտիկական ապարատը լույսի զուգահեռ ճառագայթների փունջը բեկում է ուժեղ թե թույլ, քան պետք է միջին երկարության առանցք ունեցող աչքի համար-ռեֆրակցիոն ամետրոպիա և աչքի առանցքի կարճ կամ երկար լինելուց, աչքի միջին ուժի բեկող ապարատի համար-առանցքային ամետրոպիա:

Կլինիկական ռեֆրակցիայի տարբեր տեսակներն ունակ են ճիշտ ֆոկուսավորելու որոշակի ուղղությամբ ճառագայթները:

Այսպես օրինակ, էմետրոպիկ աչքը ցանցաթաղանթի վրա է ֆոկուսավորում անսահմանությունից եկող զուգահեռ ճառագայթները: Ուրեմն էմետրոպ աչքն հարմարված է անսահմանության մեջ տեղակայված առարկաները տեսնելու:

Կարճատես աչքում անսահմանությունից եկող զուգահեռ ճառագայթները բեկվելուց հետո մրանում են ցանցաթաղանթից առաջ, այս աչքում ցանցաթաղանթի վրա կարող են ֆոկուսավորել միայն աչքի առաջ սահմանափակ տարածության մեջ տեղակայված որևէ որոշակի կետից եկող տարամիտված ճառագայթներ, այսինքն կարճատես աչքը հարմարված է աչքի առջև տեղակայված կետերը կամ առարկաները տեսնելու:

Որպեսզի հեռատես աչքում ցանցաթաղանթի վրա ֆոկուսավորեն ճառագայթները, դրանք պետք է ընկեն աչքի մեջ արդեն համամիտված վիճակում: Այդպիսի ճառագայթներ բնության մեջ չկան: Այդ պատճառով էլ հեռատես աչքի համար գոյություն չունի մի կետ, որի վրա այն լինի հարմարված և որը լավ տեսնի: Նման աչքը պետք է որ հարմարված լինի պարզ տեսնելու աչքից հետ գտնված մի որևէ կետ, որտեղ աչքի մեջ ընկնող զուգահեռ ճառագայթները ֆոկուս են առաջացնում (կախված հեռատեսության աստիճանից):

Այն կետը, որի վրա դիրքավորված է աչքն ակոմոդացիայի հանգստի պայմաններում կոչվում է պարզ տեսողության հեռավոր կետ(Punetum Remotum-PR):

Այս կետն է որոշում կլինիկական ռեֆրակցիայի տեսակը, իսկ նրա հեռավորությունն աչքից-ռեֆրակիցայի խանգարման աստիճանը:

Եթե պարզ տեսողության հեռավոր կետը տեղակայված է աչքից առաջ սահմանափակ հեռավորության մեջ կամ աչքից հետո բացասական տարածության մեջ, ապա զուգահեռ ճառագայթները ցանցենու վրա չեն հատվում: Նման դեպքում օպտիկական ապակիներով փոխելով զուգահեռ ճառագայթների ընթացքը , կարելի է հասնել այն բանին, որ վերջիններս հատվեն ցանցենու վրա: Դրա համար կարճատես աչքի առջև պահել ճառագայթները ցրող ապակի, հեռատես աչքի առջև՝ ճառագայթ-
ները հավաքող ապակի: Աչքի օպտիկական ուժը ապակիների օգնությամբ պետք է ուժեղացնել կամ թուլացնել այնքան մինչև լույսի ճառագայթները ֆոկուսավորվեն ցանցենու վրա: Տվյալ ապակու ուժը ցույց կտա ստուգող աչքի ռեֆրակցիայի տեսակը և խանգարման աստիճանը արտահայտված դիոպտրիաներով:

Այսպես օրինակ՝ եթե կարճատեսության ժամանակ աչքի առջև անհրաժեշտ է պահել ցրող ապակի 3.0 D –ի, որպեսզի ճառագայթները հավաքվեն ցանցենու վրա, մենք գործ ունենք 3.0 D –ի կարճատեսության վրա:

Այսպիսով գոյություն ունի ռեֆրակցիայի սուբեկտիվ որոշման 2 եղանակ՝

- Ռեֆրակցիայի խանգարումը շտկող ապակու ընտրության եղանակ
- Պարզ տեսողության հեռավոր կետի որոշման հիման վրա հիմնված եղանակ:

Անհրաժեշտ է հիշել նաև, որ բացի ռեֆրակցիայի ստուգման վերոհիշյալ սուբեկտիվ եղանակներից, գոյություն ունեն նաև ռեֆրակցիայի ստուգման օբեկտիվ եղանակներ, որից հարկ է լինում օգտվել մեծ մասամբ ռեֆրակցիայի տեսակի և խանգարման աստիճանի ավելի ճշգրիտ որոշման նպատակով երեխաների. երիտասարդների, ինչպես նաև ազրավացիայի և սիմուլյացիայի հայտնաբերման ժամանակ:

Բարդությունները կարճատեսության և հեռատեսության ժամանակ:

Ռեֆրակցիան կարող է լինել երեք աստիճանի: Թե կարճատեսության և թե հեռատեսության դեպքում, եթե մինչև 3.0D է, ապա կոչվում է թույլ, 3.5D – 6.0D- ն կոչվում է միջին, իսկ 6.5D–ից սկսած բարձր:

Բարձր կարճատեսության դեպքում կարող են լինել միոպիկ կոնուս, երբ աչքի հատակում տեսողական նյարդի սկավառակի շրջապատում տեսնում ենք կիսալուսնաձև սպիտակ մի մաս, այն թափանցում է սպիտապատյանը, որը մասնակիորեն տվյալ տեղամասում չի փակված անոթաթաղանթով՝ աչքի առաջային – հետին առանցքի երկարելու պատճառով:

Մյուս բարդությունը կարճատեսության ժամանակ կոչվում է հետին կեղծ միոպիկ ստաֆիլոմա՝ արտափքվածություն, երբ տեսողական նյարդի սկավառակի շրջանում տեսնում ենք օղաձև սպիտապատյանը, չփակված անոթաթաղանթով՝ աչքի էլ ավելի երկարելու/ ձգվելու պատճառով :

Աստիճանաբար աչքի հատակում ցանցաթաղանթը ենթարկվում է դիստրոֆիկ փոփոխությունների: Անոթների ձգման և կազմափոխման հետևանքով տեղի են ունենում արնազեղումներ և ակնահատակում երևում է սև գույնի ֆուքսի հատը:

Զարգանում են միոպիկ խորիոռետինիտի օջախներ, լցված պիգմենտով, արնազեղումներ: Ցանցաթաղանթը գերլարված է և ձգված, կարող է մի փոքր պատճառից պատռվել: Անմիջապես այդ պատռվածքով լցվում է ապակենման մարմինը և տեղի է ունենում ցանցաթաղանթի շերտազատում:

Կարճատեսության ժամանակ կարող է նաև տեղի ունենալ ակոմոդացիայի սպազմ: Սովորաբար կարճատեսը իր ակոմոդացիայից կամ քիչ է օգտվում, կամ էլ բոլորովին չի օգտվում, որովհետև իր պարզ տեսողության կետը (pR) գտնվում է մոտ աչքից և ակոմոդացիոն մկանը մեծ մասամբ գտնվում է հանգիստ վիճակում: Եթե առաջանում է տեսողական լարվածություն, ապա այդ մկանը կծկվում է և հիվանդի տեսողությունը վատանում է: Հարկավոր է առաջարկել 3-5 օր կաթեցնել մեզատոնի /միդրիատիկ/ կաթիլներ, որպեսզի մկանը թուլանա և հանգստանա:

Հեռատսության դեպքում անընդհատ կկոցած աչքերի պայմաններում խախտվում է կոպեզրերում արյան շրջանառությունը, առաջանում է կոպեզրերի հաստացում, թեփոտում և զարգանում է բլեֆարիտ, որի բուժման համար ի սկզբանե պետք է հեռատեսությունը շտկել /կորեկցիա/ ակնոցներով: տեսողական նյարդը հեռատեսության ժամանակ գտնվում է հիպերեմիկ վիճակում, որը նմանեցնելով նրա բորբոքմանը, անվանում են կեղծ նևրիտ :

Հեռատեսների մոտ ակկոմոդացիոն մկանի կաթված տեղի է ունենում այն պատճառով, որ նրանք թե հեռուն, թե մոտը տեսնելու համար անընդհատ օգտվում են ակոմոդացիայից: Տեսողական լարվածության ժամանակ լարված մկանը թուլանում է և հիվանդի տեսողությունը վատանում է: Հարկավոր է կատարել աչքի վարժություններ և ակնոցային կորեկցիա:

ԱՍՏԻԳՄԱՏԻԶՄ

Ռեֆրակցիայի անոմալիայի տարատեսակ, որի ժամանակ նույն աչքի տարբեր միջորեկաներում առկա են ռեֆրակցիայի տարբեր տեսակներ կամ նույն ռեֆրակցիայի տարբեր աստիճաններ:

Աստիգմատիզմն առաջանում է հիմնականում եղջրաթաղանթի կենտրոնական մասի անհավասարաչափ կորությունից: Այդ դեպքում եղջրաթաղանթի առաջային մակերեսը գնդաձև չէ, որտեղ բոլոր շառավիղները հավասար են , այլ ձվաձև (էլիպսաձև), որտեղ ամենաքիչը լինում է 2 գլխավոր միջորեականներ տարբեր բեկող ուժերով: Այս միջորեականները կոչվում են գլխավոր, որոնք տեղադրված են միմյանց նկատմամբ 90* -ի տակ:

Եթե գլխավոր իրարից տարբերվող միջորեականեներն ունեն ուղղաձիգ և հորիզոնական դիրք (90* և 180*), աստիգմատիզմը կոչվում է ուղիղ առանցքներով, հակառակ դեպքում, օրինակ (145* և 55*) այն կկոչվի թեք առանցքներով:

Եթե նույն առանցքի բոլոր կետերը նույնանման են բեկում, աստիգմատիզմը կոչվում է կանոնավոր, իսկ եթե նույն առանցքի տարբեր կետերը տարբեր են բեկում՝ անկանոն:

Աստիգմատիզմի դեպքում, եթե ուղղահայաց առանցքն է ավելի ուժեղ բեկում, քան հորիզոնականը, ապա կոչվում է ուղիղ աստիգմատիզմ, իսկ եթե հորիզոնականն է ավելի ուժեղ բեկում, քան ուղղահայացը՝ հակադարձ:

Աստիգմատիզմը կարող է լինել պարզ, բարդ և խառը:

1. Պարզ աստիգմատիզմի դեպքում առանցքներից մեկում լինում է էմետրոպիա /նորմա/, իսկ մյուսում ամետրոպիա՝ միոպիա կամ հիպեռմետրոպիա:

Պարզ միոպիկ աստիգմատիզմի ժամանակ ֆոկուսային կետերը կլինեն մեկը ցանցաթաղանթի վրա, իսկ մյուսը՝ ցանցաթաղանթից առաջ:

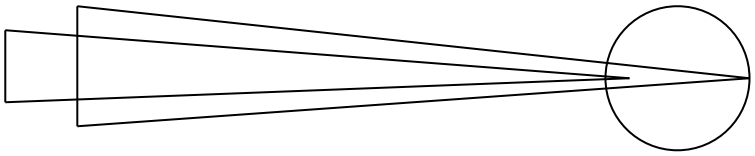

Պարզ հիպերմետրոպիկ աստիգմատիզմի դեպքում ֆոկուսային կետերը կգտնվեն մեկը ցանցաթաղանթի վրա, մյուսը՝ ցանցաթաղանթից հետո:

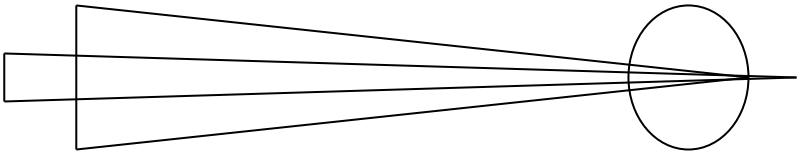

2. Եթե երկու գլխավոր միջորեականներում առկա է նույնանուն ամետրոպիա, բայց արտահայտվածության աստիճանը տարբեր է, աստիգմատիզմը կլինի բարդ: Օր.՝



բարդ միոպիկ աստիգմատիզմի ժամանակ երկու ֆոկուսային կետերը կգտնվեն ցանցաթաղանթից առաջ:

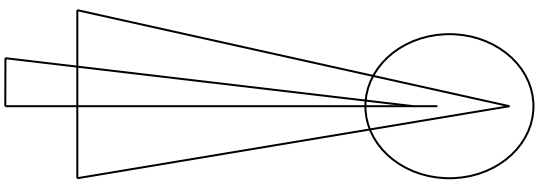

Բարդ հիպերմետրոպիկ աստիգմատիզմի դեպքում ունենք երկու ֆոկուսային կետ ցանցաթաղանթից հետ:

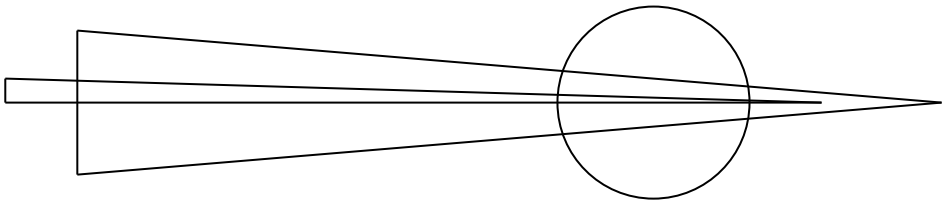

3. Խառը աստիգմատիզմի ժամանակ ունենք նույն աչքում երկու տարբեր ռեֆրակցիա: Մեկ առանցքում՝ կարճատեսություն, մյուս առանցքում՝ հեռատեսություն:

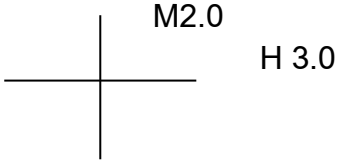

Ֆոկուսային կետերը կգտնվեն՝ մեկը ցանցաթաղանթից առաջ, մյուսը՝ ցանցաթաղանթից հետ:

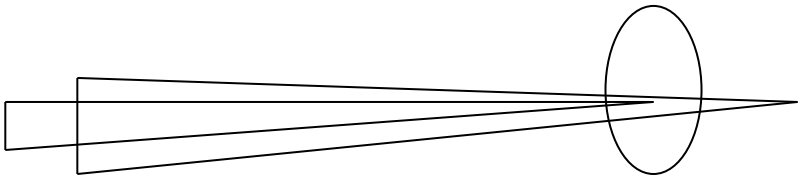

ԱՆԻԶՈՄԵՏՐՈՊԻԱ

Երկու աչքերի անհավասար ռեֆրակցիան կոչվում է անիզոմետրոպիա: Նրա ցածր աստիճանները հանդիպում են համեմատաբար հաճախ և էական ազդեցություն չեն թողնում տեսողական ֆունկցիաների վրա: Արտահայտված անիզոմետրոպիայի ժամանակ առաջանում են տարբեր չափերի պատկերներ երկու աչքերի ցանցաթաղանթների վրա- անիզեյկոնիա, որը խանգարում է երկաչյա տեսողությանը: Ակնոցային կոռեկցիան, որը ուղղում/ հավասարեցնում է երկու աչքերի ռեֆրակցիան ավելի ուժեղացնում է անիզեյկոնիան: Երկու աչքերի միջև ակնոցային ապակիների մինչև 2.0 դպտր-ն է ընդունելի/ տանելի հիվանդի համար: Բարձր աստիճանի անիզոմետրոպիայի կոռեկցիայի համար օգտագործում են կոնտակտային լինզաներ:

ՌԵՖՐԱԿՑԻԱՅԻ ՈՐՈՇՄԱՆ ԿԼԻՆԻԿԱԿԱՆ ԵՂԱՆԱԿՆԵՐԸ

Ռեֆրակցիան կարելի է որոշել սուբյեկտիվ և օբյեկտիվ եղանակներով:

Ռեֆրակցիայի որոշման սուբյեկտիվ եղանակ:

Ռեֆրակիցան սուբեկտիվ եղանակով կարելի է ստուգել դրական կամ բացասական օպտիկական ապակիների օգնությամբ: Ըստ ապակու, որով աչքը տալիս է ամենալավ տեսողություն, կարելի է դատել ռեֆրակցիայի տեսակի մասին, իսկ այդ ապակու ուժը կորոշի ռեֆրակցիայի խանգարման աստիճանը: Եթե պարզ տեսողության հեռավոր կետն ընկած է աչքի առջև սահմանափակ հեռավորության վրա կամ աչքից հետ, բացասական տարածության մեջ, ապա զուգահեռ ճառագայթները աչքի ցանցաթաղանթի վրա չեն ֆոկուսավորվում: Զուգահեռ ճառագայթների ընթացքը օպտիկ ապակիների միջոցով փոփոպելով կարելի է հասնել նրան, որ զուգահեռ ճառագայթները հատվեն ցանցաթաղանթի վրա:

Օպտիկական ապակիները լինում են ուռուցիկ և գոգավոր:

Յուրաքանչյուր օպտիկ ապակի իրենից ներկայկացնում է 2 պրիզմաների միավորում: Ուռուցիկ ապակու մեջ պրիզմաները դարձած են միմյանց հիմքերով, իսկ գոգավորի մեջ՝գագաթներով: Զուգահեռ ճառագայթներն ընկնելով պրիզմայի վրա ենթարկվում են պրիզմայում ճառագայթների ընթացքի հիմնական օրենքին: Պրիզմայի հիմնական հատկությունը դա նրա ունակությունն է, բեկել լույսի ճառագայթը դեպի հիմքը: Այդ պատճառով ուռուցիկ ապակին հավաքում է զուգահեռ ճառագայթները , իսկ գոգավորը հակառակը՝ցրում է դրանց:

Այսպիսով կարճատեսության ժամանակ պետք է օգտագործել գոգավոր ապակիներ (concav), իսկ հեռատեսության ժամանակ ուռուցիկ (convex), ուռուցիկ ապակին ունի գլխավոր ֆոկուսային կետ և նրա նշանը կլինի դրական (+): Գոգավոր ապակին չունի գլխավոր ֆոկուսային կետ և ունի բացասական (-) նշան: Ապակին, որի օգնությամբ զուգահեռ ճառագայթները միանում են ցանցաթաղանթի վրա ցույց են տալիս կլինիկական ռեֆրակցիայի ձևն ու աստիճանը:

Հետազոտությունը պետք է սկսել յուրաքանչյուր աչքի տեսողության սրության որոշումից: Այդ նպատակով հետազոտվողին նստեցնում են տեսողության սրության որոշման աղյուսակից 5 մետր հեռավորության վրա: Հետազոտվողին հագցնում են փորձնական ակնոցային շրջանակ և մեկ աչքը փակվում է էկրանով: Եթե հետազոտվողի տեսողության սրությունը հավասար է 1.0-ի, ապա նա էմետրոպ է կամ հիպերմետրոպ ցածր աստիճանի, որը կարող է քողարկել իրեն հեռատեսությունը ակոմոդացիայի միջոցով: Այդ հարցը ճշտելու համար աչքի առջև պահվում է թույլ երկուռուցիկ ապակի (+0.5D): Էմետրոպի մոտ ուռուցիկ ապակին կուժեղացնի ռեֆրակցիան, նա կդառնա միոպ և տեսողությունը կվատանա, իսկ հեռատեսի մոտ այն կլավանա: Եթե փորձենք էմետրոպի աչքի առջև դնել թույլ գոգավոր ապակի (-0.5D) նրա ռեֆրակցիան կթուլանա և նա կդառնա հիպերմետրոպ, որը կհանգեցնի նրան, որ հետազոտվողը ստիպված կլինի ակոմոդացիա անել հեռուն տեսնելու համար, տեսողությունը չի վատանա, բայց նա կունենա դիսկոմֆորտի զգացում:

Եթե սֆերիկ լինզաների միջոցով հնարավոր չի լինում լավացնել տեսողության սրությունը, պետք է ստուգել աստիգմատիզմի առկայությունը: Դրա համար փորձնական շրջանակի մեջ պետք է տեղադրել անթափանց ճեղքային էկրանը: Աստիգմատիկ աչքում ճեղքի պտտումը նկատելիորեն ազդում է տեսողության սրության վրա: Ախտորոշումը հաստատելու համար անհրաժեշտ է օգտագործել ցիլինդրիկ ապակիներ:

ՌԵՖՐԱԿՑԻԱՅԻ ՍՏՈՒԳՄԱՆ ՕԲԵԿՏԻՎ ԵՂԱՆԱԿՆԵՐԸ

Սկիասկոպիան կամ ստվերային փորձը, ռեֆրակցիայի որոշման ամենատարածված օբյեկտիվ եղանակն է : Սկիասկոպն իրենից ներկայացնում է հարթ հայելի, որի կենտրոնական մասում կա անցք: Ստուգման ժամանակ ստուգվողից 1մ հեռավորության վրա նստած բժիշկը սկիասկոպիկ հայելու օգնությամբ լույսային ճառագայթներն ուղղում է դեպի ստուգման ենթակա աչքն, իսկ ինքը նայելով սկիասկոպի անցքից տեսնում է ակնահատակից ստացվող կարմիր ռեֆլեքսը, որն առաջացնում են ստուգվողի աչքից անդրադարձող ճառագայթները: Ստուգման ժամանակ բժիշկը կատարելով սկիասկոպի թեթև շրջադարձեր, փոխում է անդրադարձող ճառագայթների ուղղությունը (անկյունը): Այս դեպքում արտացոլված լույսի փնջի մի մասն ընկնում է ոչ թափանցիկ ծիածանաթաղանթի վրա, կլանվում է նրա կողմից և բբի վրա առաջացնում է մոխրագույն ստվեր: Կախված ռեֆրակցիայի տեսակից, հետևաբար և պարզ տեսողության հեռավոր կետի դիրքից ստվերը կարող է շարժվել համապատասխանորեն հայելու շարժման հետ միասին նույն ուղղությամբ կամ հակառակ ուղղությամբ: Միայն մեկ դեպքում (M 1.0 D),երբ ստուգվողի պարզ տեսողության հեռավոր կետը գտնվում է ստուգողի պարզ տեսողության հեռավոր կետի մակարդակի վրա հայելու ոչ մի շարժում չի հանգեցնում ստվերի առաջացման, քանի որ այս դեպքում պատկերը կենտրոնանում է հետազոտողի աչքի ֆոկուսային կետում (ընկած հետազոտվողի ցանցաթաղանթի վրա): Հայելու շարժումը այս դեպքում ոչ մի արդյունք չի տալիս:

Սկիասկոպիա կատարելու համար անհրաժեշտ է ակոմոդացիայի անջատում (ստատիկ ռեֆրակցիայի իսկական չափի որոշման համար):

Ակոմոդացիայի անջատման համար օգտագործվում են դեղորայքային միջոցներ, որոնք առաջացնում են թարթչամարմնի ժամանակավոր լուծանք (ցիկլոպլեգիա), որին կարելի է հասնել միդրիատիկների օգնությամբ 0.5-1% ատրոպին, հոմատրոպին, տրոպիկամիդ և այլն:

Քանի որ բիբը նեղացնող մկանը (m sphinter p.p.) ունի նույն ներվավորումը ինչ թարթչամկանը լուծանքը տարածվում է և բիբը կծկող մկանի վրա, բիբը մաքսիմալ չափով լայնանում է: Ինչպես արդեն նշվեց վերևում ստուգումը կատարվում է 1մ հեռավորությունից և այն դեպքում, երբ պարզ տեսողության հեռավոր կետը համընկնում է այս տարածության հետ, հայելու շարժման ժամանակ ստվեր չի առաջանում, քանի որ նման աչքի ֆոկուսը միշտ համընկնում է ստուգողի ցանցաթաղանթի հետ: Դժվար չէ հաշվել 1 մետր ֆոկուսային հեռավորություն ունեցող աչքի ռեֆրակցիան ըստ հետևյալ

բանաձևի՝D=1/F, որտեղ D-բեկող ուժն է, F-ֆոկուսային հեռավորությունը: Այսպիսով հետազոտվողի մոտ ստվերի բացակայության դեպքում կլինի 1.0 D-ի կարճատեսություն:

Եթե ստվերը բբի հատվածում շարժվի հայելու շարժման հակառակ ուղղությամբ, ապա այդ վկայում է այն մասին, որ ստուգվող աչքի օպտիկան սիստեմի գլխավոր ֆոկուսը (նրա պարզ տեսողության հեռավոր կետը) գտնվում է 1 մետրից պակաս հեռավորության մեջ, իսկ ստուգողի աչքի վրա այդ դեպքում ընկնում են լույսի խաչված ճառագայթների փունջ: Այսպիսի վիճակ մենք կունենանք 1.0 D-ից բարձր կարճատեսության ժամանակ:

Եթե ստվերը բբի հատվածում տեղաշարժվի հայելու պտտման ուղղությամբ, ապա այդ ասում է այն մասին, որ կրկին ստուգողի աչքի օպտիկական սիստեմի գլխավոր ֆոկուսը չի համընկնում ստուգվողի ցանցաթաղանթի հետ, բայց պացիենտի պարզ տեսողության հեռավոր կետը ընկած է 1մ-ից ավելի հեռավորության վրա: Սույն բանաձևով դժվար չէ հաշվել, որ նման փոխհարաբերությունը կարող է լինել էմետրոպիայի , հիպերմետրիայի և 1.0 D-ից ցածր միոպիայի ժամանակ, երբ պարզ տեսողության հեռավոր կետն գտնվում է 1մ-ից ավելի հեռու:

Ստվերի և նրա շարժման բնույթի հայտնաբերմամբ վերջանում է ստուգման առաջին էտապը՝ստվերի որոշումը:

Այնուհետև մենք անցնում ենք ռեֆրակցիայի ստուգման երկրորդ էտապին՝ստվերի չեզոքացմանը, որը հայտնաբերում է պացիենտի ռեֆրակցիայի խանգարման աստիճանը: Այդ նպատակի համար օգտվում ենք հատուկ սկիասկոպիկ քանոններից(սֆերիկ ապակիների հավաքածու, որտեղ յուրաքանչյուր օպտիկական ուժի տարբերությունը հաջորդից կազմում է 1.0D):

Քանոնները երկուսն են-մեկը ուռուցիկ, դրական ապակիներով, մյուսը գոգավոր, բացասական ապակիներով: Հերթականությամբ աչքի առջև պահելով ավելի ուժեղ ապակի կարելի է հայտնաբերել այն ապակին, որը չեզոքացնում է ստվերը: Մեկ դիոպտրիայից բարձր կարճատեսության ժամանակ օգտվում ենք բացասական ապակիներից: Մնացած բոլոր դեպքերում դրական ապակիներից:

Եթե (-) 1.0 D ապակին չեզոքացրել է ստվերը, պացիենտն ունի կարճատեսության 2.0 D (քանի որ ստվերի բացակայությունը պացիենտի մոտ լինում է 1.0 D միոպիայի ժամանակ): Եթե (+)1.0 D ապակին է չեզոքացնում ստվերն, ապա պացիենտը էմետրոպ է, քանի որ ապակին չեզոքացրել է կեղծ կարճատեսությունը, որը մենք ստեղծել ենք պացիենտին նստեցնելով մեզանից 1մ հեռավորության վրա:

Եթե (+) 2.0 D ապակին չեզոքանում է ստվերը՝պացիենտը հիպերմետրոպ է 1.0 D, իսկ (+)1.0D չեզոքացրել է արհեստական միոպիան 1.0D:

<u>Օֆթալմոմետրիա (կերատոմետրիա)-</u> Հետազոտման ընթացքում որոշում են եղջերաթաղանթի գլխավոր առանցքների ուղղությունը (աստիճաններով), ինչպես նաև օպտիկական ուժը (դիոպտրիաներով) և եղջերաթաղանթի առաջային մակերեսի կորության շառավիղը (միլիմետրերով):

<u>ՌԵՖՐԱԿՏՈՄԵՏՐԻԱ--</u> նախատեսված է ռեֆրակցիայի օբյեկտիվ որոշման և աստիգմատիզմի ժամանակ գլխավոր առանցքների ուղղության հայտնաբերման համար:

ԱՄԵՏՐՈՊԻԱՅԻ ՇՏԿՈՒՄԸ(ԿՈՐԵԿՑԻԱ)

Ռեֆրակցիայի ուղղման և տեսողության սրության լավացման նպատակով անհրաժեշտ է օպտիկական ապակիների օգնությամբ կատարել եղած անետրոպիայի կորեկցիա:

Սֆերիկ(գնդաձև) անետրոպիայի դեպքում, երբ եղջրաթաղանթի բոլոր միջորեականները միատեսակ են բեկում լույսի ճառագայթները օգտվում են սֆերիկ ապակիներից, որոնք նույնպես բեկում են ճառագայթները բոլոր ուղղություններով միատեսակ:

Աստիգմատիզմի ժամանակ միայն սֆերիկ ապակիները ի վիճակի չեն ուղղել ռեֆրակցիան, դրա համար նման դեպքերում անհրաժեշտ են այնպիսի ապակիներ, որոնց միջոցով հնարավոր լինի ուղղել եղջրաթաղանթի գլխավոր միջորեականներից մեկը: Նման հատկությամբ օժտված են գլանաձև ապակիները որոնց առանձնահատկությունն է բեկման բացակայությունը գլանի գլխավոր առանցքի ուղղությամբ : Այդպիսի ապակիները լույսի ճառագայթները բեկում են միայն գլխավոր առանցքին ուղղահայաց հարթության ուղղությամբ: Ակնոցային կորեկցիան անհրաժեշտ է ամետրոպիայի ,ինչպես նաև ակոմոդացիայի տարիքային փոփոխությունների դեպքում (պրեսբիոպիա կամ ծերունական տեսողություն):

ՍՖԵՐԻԿ ԱՆՈՄԱԼԻԱՆԵՐԻ ՇՏԿՈՒՄԸ

1. Հիպերմետրոպիայի կորեկցիան-

   Ինչպես հայտնի է հիպերմետրոպիայի ժամանակ պացիետն ակոմոդացիայի լարման հաշվին հեռուն տեսնում է բավական լավ, բայց վերջինս հանգեցնում է ակոմոդացիայի և կոնվերգենցիայի միջև եղած դինամիկ հավասարակշռության խանգարման, ակնաշարժ մկանների լարման, գլխացավերի, աչքերում ծանրության և անհարմարության զգացողության առաջացման: Վերոհիշյալ երևույթները ավելի ուժեղ են արտահայտվում մոտ տարածության վրա աշխատելիս: Այսպիսով հեռատեսին պետք է նշանակել ակնոց մշտական կրման համար:

   Օրինակ պացիենտի օբյեկտիվ ռեֆրակցիան հավասար է 2.0 D, որն է անհրաժեշտ կորեկցիայի: Պացիենտին անհրաժեշտ է սֆերիկ ռեֆրակցիայի խանգարման աստիճանին համապատասխանող ուժի, մշտական կրման ակնոց՝convex sphera (+) 2.0D: Որպեսզի ապակիները լինեն մաքսիմալ հարմար դրանց կենտրոնները պետք է համապատասխան են աչքերի կենտրոնական օպտիկական առանցքներին: Այդ նպատակով ակնոցի դեղատոմսում պետք է նշված լինի բբերի միջև եղած հեռավորությունը:

2. Միոպիայի կորեկցիան-պետք է հիշել, որ ցածր աստիճանի միոպիայի ժամանակ պացիենտը հեռվի համար լարում է իր ակոմոդացիան, իսկ դա կարող է հանգեցնել թարթչամկանի սպազմին, այդ նպատակով կորեկցիան պետք է

կատարվի ինչքան հնարավոր է շուտ, հեռվի համար ակնոցով, որովհետև կարճատեսը մոտ տարածության վրա օգտագործում է իր ակոմոդացիան ինչպես էմետրոպը:

Միջին և ավելին բարձր աստիճանի կարճատեսության դեպքում թարթչային մկանի լարվածությունը արտահայտվում է ավելի ուժեղ, իսկ նման ծանրաբեռնվածությունը կարող է նպաստել թարթչամկանի սպազմի և կեղծ կարճատեսության առաջացմանը (ակոմոդացիայի սպազմ):Դրա համար հեռվի համար կորեկցիայի հետ միասին պացիենտին պետք է՝ նշանակել ակոմոդացիոն մկանի հատուկ վարժություններ:

Այսպիսով եթե հիվանդը ունի կարճատեսություն ցածր աստիճանի, օրինակ՝ M 2.0 D, պետք է նրա համար դուրս գրել հեռվի համար ակնոց: Ապակիները պետք է լինեն սֆերիկ, ուժը հավասար ունեցած կարճատեսության աստիճանին՝ concav sphere (-)2.0D:

Միջին աստիճանի կարճատեսության դեպքում, ինչպես օրինակ՝ M5.0 D անհրաժեշտ է դուրս գրել ակնոց հեռվի համար, որը հարկավոր է համակցել թարթչամկանի վարժություններով: Ապակու ուժը պետք է համապատասխանի ռեֆրակցիայի աստիճանին՝ concav sphere(-)5.0D: Բարձր աստիճանի կարճատեսության ժամանակ ընդհանուր սկզբունքը պետք է լինի նույնը, բայց այս դեպքում անհրաժեշտ է հաշվի առնել, որ պացիենտի մոտ պարզ տեսողության հեռավոր կետը գտնվում է շատ մոտ: Այդ առաջացնում է տեսողության դիսկոմֆորտի զգացում, գլխացավ և այլն: Դրա համար բացի հեռվի ակնոցներից պետք է մոտի ակնոց, որը նշանակվում է այն հաշվով, որ պարզ տեսողության հեռավոր կետը աչքերից հեռացնի մինչև հարմար հեռավորությունը (սովորաբար դա 30սմ է, որը համարվում է կարդալու համար կոմֆորտի զոնա):

Պացիենտը ունի բարձր աստիճանի կարճատեսություն՝ M 8.0 D: Ինչպիսի կորեկցիայի կարիք ունի?

Ակնոց հեռվի համար (-)8.0D

Ակնոց մոտի համար concav sphera(-)5.0D

Այս դեպքում կորեկցիայի չենթարկված 3.0D կարճատեսությունը թույլ է տալիս պացիենտին կարդալ 33սմ-ի վրա:

Աստիգմատիզմի կորեկցիան

Ինչպես արդեն ասվել է վերևում,կանոնավոր աստիգմատիզմը լինում է պարզ, բարդ և խառը: Աստիգմատիզմի կորեկցիան տրվում է հիմնական կրման համար:

1. Պարզ աստիմատիզմի կորեկցիան: Այս դեպքում ռեֆրակցիայի խանգարումը եղջրաթաղանթի գլխավոր միջօրեականներից մեկումն է.

Ա) Պարզ հիպերմետրոպիկ աստիգմատիզմ:Աստիգմատիզմի այս տարբերակի դեպքում կորեկցիայի համար օգտվում են միայն ցիլինդրից (գլանաձև) ապակուց ,որն ունի չեզոք առանցք և գործող առանցք:Ակնոցային շրջանակի մեջ ապակու չեզոք առանցքը պետք է տեղակայվի ուղղահայաց եղջրաթաղանթի այն առանվքի հանդեպ,որը կորեկցիայի կարիք ունի:

Օրինակ՝ պարզ ուղիղ հիպերմետրոպիկ աստիգմատիզմ 2.0 D –ի

E

H 2,0

Նման աստիգմատիզմի շտկման համար անհրաժեշտ է դրական գլանաձև (+)2.0 D ապակի,որի չեզոք առանցքը պետք է տեղակայված լինի ուղղաձիգ ուղղությունը convex cyl (+) 2,0D axis 90*

Բ) պարզ միոպիկ աստիգմատիզմ:Կորեկցիայի պրինցիպը նույնն է:

Օրինակ պարզ ուղիղ միոպիկ աստիգմատիզմ 1.0D-ի:

M 1,0E

E

Նման աստիգմատիզմի կորեկցիայի համար անհրաժեշտ է գլանաձև ապակի գլխավոր (չեզոք) առանցքը տեղակայված հորիզոնական concav cyl (-)1,0D axis 180*

2. Բարդ աստիգմատիզմի կորեկցիան:

Բարդ աստիգմատիղմի շտկումը կարելի է կատարել երկու գլանաձև ապակիների միջոցով, չեզոք առանցքներով դարձած միմյանց հանդեպ փոխադարձ ուղղահայաց: Բայց նման ապակիների պատրաստումը բավական դժվար է և այդ իսկ պատճառով դրանք գրեթե չեն օգտագործվում: Լայն կիրառում է ստացել սֆերո-ցիլինդրիկ ապակիների կիրառումը,որոնց պատրաստումը համեմատաբար հեշտ է:Պետք է ասել, որ սֆերո-ցլինդրիկ կորեկցիան բարդ և խառը աստիգմատիզմների կորեկցիայի հիմնական եղանակն է:

ա/ Բարդ հիպերմետրոպիկ աստիգմատիզմ

Պացիենտն ունի բարդ հիպերմետրոպիկ աստիգմատիզմ 1.0 D -ի ինչպիսի կորեկցիայի կարիք ունի:

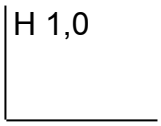

Ինչպես արդեն նշվեց կորեկցիա կարելի է կատարել

1. ցիլինդրիկ ապակիներով convex cyl (+) 1,0D axis 180* C convex cyl (+) 2,0 axis 90*: Բայց պատրաստման բարդ տեխնիկայի պատճառով նման ապակիների զուգորդումներ չեն օգտագործվում:
   Մեր վերոհիշյալ օրինակում (+)1,0D համարվում է ընդհանուր եղջրաթաղանթի հիմնական երկու առանցքների համար:Դրա համար կարելի է օգտվել (+) 1,0D սֆերիկ ապակուց, այդ դեպքում վերտիկալ առանցքում անոմալիան կվերանա, իսկ հորիզոնականում կմնա միայն (+) 1.0 D հիպերմետրոպիա:Տվյալ ապակին զուգորդելով ցիլինդրիկ ապակու հետ,մենք լրիվ կուղղենք ռեֆրակցիայի անոմալիան՝ convex sph (+) 1,0D convex cyl (+) 1,0 axis 90*

բ/ Բարդ միոպիկ աստիգմատիզմ

Պացիենտի մոտ բարդ միոպիկ աստիգմատիզմ է 1,0 D -ի,ինչպիսին պետք է լինի կորեկցիան:

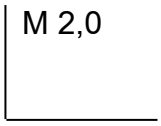

Այստեղ նույնպես կորեկցիան կատարվում է երկու եղանակով տեսական և գործնական:
. cyl (-)2,0D axis 180* C cyl (-)1,0 D axis 90*
. sphere (-) 1,0 D cyl (-) 1,0 D axis 180*

3. Խառն աստիգմատիզմի կորեկցիայի նպատակով նույնպես կարելի է օգտվել երկու գլանաձև ապակիներից, չեզոք առանցքները դասավորելով փոխադարձ ուղղահայաց ուղղությամբ: Բայց քանի որ նման զուգորդման դեպքում ապակու պատրաստելն ավելի դժվար է, քանի որ այստեղ ինչպես տեսնում ենք պետք է զուգորդել երկու գլանաձև ապակիներ հակառակ նշաններով: Դրա համար գործնական կորեկցիան կատարվում է սֆերոցիլինդրիկ ապակիներով, ըստ որում սֆերան կարող ենք նշանակել դրական կամ բացասական նշանով, պետք է ընտրի ինքը պացիենտը, թե արդյոք, որ զուգորդումն է իրեն ավելի հարմար:

Բացասական կամ դրական նշանով սֆերիկ ապակուց օգտվելիս,այն միջորեականը, որին համապատասխանում է տրված սֆերիկ ապակին չեզոքանում է դառնալով E, իսկ հակառակ փոխադարձ ուղղահայաց միջորեականում եղած հակառակ նշանով ռեֆրակցիայի խանգարման աստիճանն ավելանում է այնքանով ինչի հավասար էր տրված սֆերիկ ապակու ուժը:Այդ առանցքում ստացված տարբերությունը մենք կչեզոքացնենք գլանաձև ապակիով:

Օրինակ պացիենտն ունի խառն աստիգմատիզմ 3.0 D -ի չապով, որն է անհրաժեշտ կորեկցիան:

M 2,0

H 1,0

Ինչպես արդեն ասվել է կորեկցիան կարելի է կատարել երկու գլանաձև ապակիների (տեսական) և սֆերո-ցիլինդրիկ (գործնական) եղանակներով:

1. cyl (-)2,0D axis 180*C cyl (+)1,0 D axis 90* (տեսական)
2. sphere (-) 2,0 D cyl (+) 3,0D axis 90* (գործնական)
3. sphere (+)1,0 D cyl (-) 3,0D axis 180* (գործնական)

Աստիգմատիզմի կորեկցիայի համար վերջին տարիներին հաջողությամբ կիրառվում են կոնտակտային լինզաները:

Կոնտակտային կորեկցիա

Կոնտակտային լինզան թափանցիկ թասիկ է, որը դրվում է անմիջապես եղջերաթաղանթի վրա, շտկում է ակնագնդում առկա ռեֆրակցիոն թերությունը: Լինզայի հետին մակերեսի և եղջերաթաղանթի առաջային մակերեսի միջև առաջանում է արցունքահեղուկի շերտ:

Լինզայի , արցունքային շերտի և եղջերաթաղանթի բեկման ցուցիչները գրեթե չեն տարբերվում, այսպիսով կազմելով մեկ ամբողջական օպտիկական համակարգ: Նրանք աննկատ են, տեսադաշտը չեն սահմանափակում, չեն աղավաղում պատկերները, շտկում են օպտիկական աբերացիաները՝ աստիգմատիզմը:

Ժամանակակից կոնտակտային լինզաները լավ են կրվում ցանկացած կարճատեսության, անիզոմետրոպիայի, աֆակիայի, կերատոկոնուսի սկզբնական շրջանների դեպքերում:

Կախված պատրաստման նյութից՝ տարբերում են երկու տեսակի լինզաներ՝ կոշտ և փափուկ:

Փափուկ կոնտակտային լինզաները, ըստ իրենց նշանակության, բաժանվում են օպտիկական, թերապևտիկ՝ բուժական և կոսմետիկ:

Լինզաները հակացուցված են աչքի բորբոքային հիվանդությունների (կոնյուկտիվիտ, գարնանային կատար, կերատիտ) հոգեկան հիվանդությունների դեպքերում:

Լինզաներից առաջացող բարդությունները կարող են լինել մեխանիկական վնասվածք (էրոզիա, կեռատիտ), ինֆեկցիոն, խնամքի լուծույթների նկատմամբ անտանելիությունը:

Ռեֆրակցիոն օֆթալմոխիրուրգիա (ակնավիրաբուժություն)

էքսիմեր-լազերային կորեկցիա

Եղջերաթաղանթի հյուսվածքի ծրագրավորված հեռացման արդյունքում փոխվում է կորությունը, ռեֆրակցիայի ելակետային աստիճանը, վերանում է կարճատեսությունը և աստիգմատիզմը:

Հեռատեսության դեպքում լազերի ազդեցությունը ուղղորդում են եղջերաթաղանթի պերիֆերիկ մաս, որի ազդեցությամբ ստրոմայի կոլագենը սեղմվում է, իսկ եղջերաթաղանթի կենտրոնական օպտիկական հատվածը արտափքվում է, որի արդյունքում եղջերաթաղանթի ռեֆրակցիան փոքրանում է:

Ներկայումս հայտնի են էքսիմեր լազեր շտկման երկու տարատեսակներ՝

1. ֆոտոռեֆրակցիոն կեռատէկտոտիա (ՖՌԿ)
2. ստրոմալ կեռատոմիլիոզ (LASIK)

ԱԿՈՄՈԴԱՑԻԱ

Բաց աչքի օպտիկական համակարգը դինամիկ (շարժուն է) և անընդհատ կատարվում է ակոմոդացիա, որը տարբեր հեռավորությունների վրա աչքի հարմարվելու, տեսնելու հատկություն է: Ակոմոդացիան կատարվում է թարթչային մկանի, ցինիան կապանների և ոսպնյակի շնորհիվ: Ակոմոդացիան իրականանում է շնորհիվ թարթչային կամ ակոմոդացիոն մկանի կրճատմանը:

Թարթչային մկանը գտնվում է թարթչային մարմնի հաստության մեջ: Այստեղից սկսվում են ցինյան կապանները, որոնք կպնում են ոսպնյակի պարկին:

Երբ մկանը կծկվում է, ցինյան կապանները թուլանում են, ոսպնյակի պարկը թուլանում է, ոսպնյակը զբաղեցնում է պարկի ձևը, ավելանում է նրա ուռուցիկությունը և բեկող ուժը, որի շնորհիվ աչքը կատարում է ակոմոդացիա՝ տեսնում է մոտ տարածությունների վրա:

Հայտնի է, որ մարդը տեսնում է մոտը սահմանափակ տարծության վրա: Այն կետը, որի վրա պարզ է տեսնում աչքը ակոմոդացիյա մաքսիմալ լարման ժամանակ, կոչվում է պարզ տեսողության ամենամոտ կետ – punetum proxymum (pP): Էմետրոպիկ աչքի համար (P.P) ընկած է աչքի առաջ սահմանափակ հեռավորության մեջ և նրա հեռավորությունն աչքից կախված է տարիքից, ինչքան ջահել այնքան մոտ: Կարճատես աչքում պ.տ.մ.կ. –ի դիրքը բացի տարիքից, կախված է նաև կարճատեսության աստիճանից, ինչքան բարձր այնքան մոտ: Այսպիսով կարճատեսի մոտ պ.տ.մ.կ. միշտ ավելի մոտ աչքին քան նույն տարիքի էմետրոպի մոտ, իսկ հեռատեսության ժամանակ պ.տ.մ.կ. միշտ տեղակայված է ավելի հեռու քան նույն տարիքի էմետրոպի մոտ և այնքան ավելի հռու է ինչքան բարձր է հեռատեսության աստիճանը:Այսպիսով, ակոմոդացիայի ակտի ժամանակ աչքը կարծես թե թափառում է պարզ տեսողության հեռավոր և մոտակա կետերի միջև: Այդ տարածությունը կոչվում է ակոմոդացիայի երկարություն: Այն չափվում է գծային չափերով, իմանալու համար իսկական չափը մենք պետք է աչքի պարզ տեսողության ամենամոտ կետի հեռավորությունն հանենք այն հեռավորությունից, որի վրա գտնվում է պարզ տեսողույան հեռավոր կետը՝ PR, տարբերությունը ակոմոդացիայի երկարութունն է (L=PR-PP)

Մյուս կողմից ակոմոդացիայի ժամանակ ուժեղանում է աչքի բեկող ուժը: Ռեֆռակցիան ուժեղանում է այնքան ժամանակ մինչև վերջանում է թարթչամկանի ուժը ոսպնյակի էլաստիկությունը: Դիոպտրիաների քանակը (ուժը) ինչքանով որ կարելի է աչքն ուժեղացնել ռեֆռակցիան արտահայտում է ակոմոդացիայի մաքսիմալ ուժը , որը չափվում է դիոպտրիաներով, կոչվում է ակոմոդացիայի ծավալ:

Ակոմոդացիայի ծավալը կարելի է հաշվել ըստ հետևյալ բանաձևի A=Ppp-(+/-R) , որտեղ A ակոմոդացիայի ծավալն է Ppp -ն բեկող ուժը, երբ աչքը հարմարվում է պարզ տեսողության մոտակա կետին, R-ը աչքի ռեֆրակցիան հանգստի վիճակում:

ՊՐԵՍԲԻՈՊԻԱՅԻ ԿՈՐԵԿՑԻԱՆ

Սկսած 40 տարեկանից մարդկանց մեծ մասի մոտ, կապված ոսպնյակի մեջ կորիզակի առաջացման և էլաստիկության անկման հետ ակոմոդացիայի ակտիվությունը ընկնում է և աչքից սկսում է հեռանալ պարզ տեսողության մոտակա կետը(պրեսբիոպիա): Պացիենտը սկսում է գանգատվել մոտ տարածության վրա տեսողության վատացումից: Պրեսբիոպիայի ժամանակ տարիքային թուլացած ակոմոդացիան կորեկցիայի ենթարկելու համար միակ օգնությունը՝ աշխատանքային ակնոցների նշանակումն է:

Այս դեպքում պետք է հիշել, որ սկսած 40 տարեկանից, երբ ակոմոդացիան թուլանում է 1.0 D-ով, պրեսբիոպիան անխուսափելիորեն աճում է, մեծանում է յուրաքանչյուր 10 տարին ևս 1.0 D: Կորեկցիան կատարվում է դրական ապակիներով, հաշվի է առնվում նաև պացիենտի ռեֆրակցիան:

Էմետրոպիայի ժամանակ հեռվի տեսողությունը չի վատանում, շարունակում է բարձր մնալ: Դրա համար անհրաժեշտ է լինում միայն կորեկցիայի ենթարկել մոտի տեսողությունը:

Օրինակ՝պացիենտը ունի E, 40 տարեկան: Ինչպիսի կորեկցիայի կարիք ունի? Պացիենտին անհրաժեշտ է ակնոց մոտի համար: Ապակիները կլինեն դրական՝ convex sphere (+1.0) , հետագայում քանի որ պրեսբիոպիան գնալով խորանում է յուրաքանչյուր 10 տարին, պետք է ապակու ուժը ավելացնել (+)1.0D-ով:

Հիմերմետրոպիայի ժամանակ պացիենտը հեռուն տեսնելու համար արդեն ծախսում է իրեն ակոմոդացիայի մի բաժինը: Դրա համար ակոմադացիոն մկանի թուլացման պատճառով տարիքի հետ կապված նրա մոտ վատանում է և հեռվի և մոտի տեսողությունը: Տեսողության կորեկցիան հիպերմետրոպիայի ժամանակ

Անհրաժեշտ է և հեռվի և մոտի համար: Տվյալ դեպքում հեռվի համար պացիենտին կորեկցիայի ենթարկող լինզաներով նրան հեռատեսից վեր ենք ածում էմետրոպի, այնուհետև շտկվում է նաև նրա պրեսբիոպիան նաև մոտի համար:

Օրինակ՝պացիենտն ունի H 2.0 D 50 տարեկան է: Ինչպիսի կորեկցիայի կարիք ունի?Սկզբում պետք է ուղղել հիպերմետրոպիան: Դրա համար դուրս է գրվում ակնոց հեռվի համար՝ convex sphere (+) 2.0 D, դրանից հետո պետք է շտկել պրեսբիոպիան՝convex sphere (+)4.0 D: Նման պացիենտին կարելի է դուրս գրել բիֆոկալ

ակնոցներ: Ապակիներ երկու ֆոկուսներով, ըստ որում ապակու վերին մասը նախատեսված է հեռվի, ցածի կեսը-մոտի համար convex sphere(+) 2.0D (+) 4.0D: Կարճատես աչքը ինպես արդեն մի քանի անգամ նշել ենք ակոմոդացիայից գրեթե կամ բոլորովին չի օգտվում: Քանին որ կարճատեսդության ժամանակ պացիենտի մոտ առկա է ավել ուժ, ավելի ուժեղ ռեֆրակցիա, պրեսբիոպիայի երևույթները նրա մոտ հանդես են գալիս զգալիորեն ուշ քան էմետրոպի մոտ: Քանի որ ունեցած ուժեղ ռեֆրակցիան չեզոքացնում է ակոմոդացիայի թուլությունը: Դրա համար կարճատեսը մոտի համար ակնոցի կարիք կունենա այն ժամանակ միայն, երբ ունեցած կարճատեսությունն այլևս բավական չի եղած պրեսբիոպիային չեզոքացնելու համար:

Օրինակ՝պացիենտ ունի M2.0D 40 տարեկան է: Ինչպիսի կարեկցիայի կարիք ունի? Հաշվի առնելով այն հանգամանքը, որ տվյալ պացիենտի բեկող ուժի ավելցուկը կչեզոքացնի ակոմոդացիայի տարիքային թուլությունը մոտի համար նրան ակնոց դուրս գրել պետք չէ: Նա պրեսբիոպիկ ակնոցի կարիք կունենա միայն 60 տարեկան ժամանակ(իսկ ներկայումս որպես կարճատես նա կարիք ունի միայն հեռվի ակնոցի):

Եթե պացիենտի կարճատեսության մակարդակը լինի 3.0D-ի սահմանում, ապա պացիենտն ընդհանրապես մոտ տեսնելու ակնոցի կարիք չի ունենա, քանի որ նման կարճատեսության ժամանակ պարզ տեսողության հեռավոր կետը ընկած է 33սմ-ի վրա: Իսկ դա աշխատանքի համար համարվումէ կոմֆորտի զոնա: Կարճատեսության այն դեպքում, երբ այն բարձր է 3.0D-ից, երբեմն հարկ է լինում աշխատանքի համար նշանակել բացասական ապակիներ ոչ լրիվ չափով, այլ այնքան, որ պարզ տեսողության հեռավոր կետն աչքից հեռացնենք մինչև 33 սմ:

Օրինակ՝ պացիենտն ունի M6.0D: Ինչպիսի կորեկցիայի կարիք ունի? Հեռվի համար պացիենտին պետք է նշանակել concev sphere (-)6.0D: Մոտի համար պետք է նրան պարզ տեսողության հեռավոր կետը 16 սմ-ից(որի վրա կարդալ շատ դժվար է և անհնար) հասցնել 33 սմ-ի:Կարճատեսության աստիճանը պետք է պակասեցնել մինչև 3.0D, դուրս է գրվում concev sphere(-)3.0D:

Տեսողական օրգանի ստուգման եղանակները

Նախքան տեսողական օրգանի ստուգումը պետք է կատարել հիվանդի արտաքին զննում, որի ժամանակ պետք է ուշադրություն դարձնել հիվանդի ընդհանուր տեսքի, գլխի դիրքի, տարածության մեջ կողմնորոշման և այլնի վրա:

1. ԱՉՔԻ ԱՌԱՋԱՅԻՆ ՀԱՏՎԱԾԻ ՍՏՈՒԳՈՒՄԸ

Աչքի առաջային հատվածին են վերաբերվում աչքի շաղկապենին, սպիտապատյանը, եղջրաթաղանթը, առաջային կամերան, ծիածանաթաղանթը, ոսպնյակը: Ստուգումը սկսվում է նշված հատվածների սովորական ակնային ուսումնասիրությամբ, որի ժամանակ հնարավար է տեսնել միայն խիստ արտահայտված պաթոլոգիական փոփոխությունները:

Բիոմիկրոսկոպիան ներկայումս համարվում է աչքի առաջային հատվածի ստուգման հիմնական մեթոդը, որը հնարավորություն է ստեղծում հայտնաբերելու աչքի առաջային հատվածի հյուսվածքների նուրբ փոփոխությունները:

Լիմբի հատվածի անթափանց լինելու պատճառով բիոմիկրոսկոպիկ քննությամբ առաջային կամերայի անկյունը հնարավոր չէ ուսումնասիրել նույնիսկ ամենաուժեղ լուսավորման պայմաններում: Մինչդեռ այդ հատվածի ստուգումն, ունի շատ կարևոր նշանակություն, քանի որ այդտեղ է գտնվում ներակնային հեղուկի արտահոսքը ապահովող ֆիլտրացիայի ուղիները (հեծանիկային ցանց, Շլեմյան խողովակ): Այդ ստուգումը հնարավոր է կատարել բիոմիկրոսկոպի և գոնիոսկոպի օգնությամբ: Գոնիոսկոպի մեջ որոշակի թեքությամբ տեղակայված են 1, 2 կամ 4 հայելիներ: Կատարվում է աչքի առաջային հատվածի անզգայացում և եղջրաթաղանթի վրա է դրվում գոնիոսկոպը: Ստուգման ժամանակ յուրաքանչյուր հայելու մեջ երևում է դիմացի (հակառակ կողմի) անկյան պատկերը:

2. ՏՈՆՈՄԵՏՐԻԱ

Ներակնային ճնշման չափումը կոչվում է տոնոմետրիա:

Ներկայումս լայն տարածում է ստացել տոնոմետրիայի ապլանացիոն եղանակը (ըստ Մակլակովի, ըստ Գոլդմանի):

Մակլակովի տոնոմետրն իրենից ներկայացնում է 10,0 ծանրություն ունեցող մետաղյա գլանակ, որի ծայրային մակերեսներին հագցված են 10մմ տրամագիծ ունեցող հղկված ապակյա սկավառակներ: Նախապես այդ մակերեսները ներկվում են ինդիֆերենտ ներկի բարակ շերտով: Աչքի առաջային հատվածը անզգայացնելուց հետո ներկված կշռաքարը դրվում է եղջերաթաղանթի վրա: Տոնոմետրի ծանրությունից եղջերաթաղանթը տվյալ հատվածում տափակում է (ապլանացիա), ներկը մնում է եղջերաթաղանթի վրա, իսկ տոնոմետրի համապատասխան հատվածում առաջանում է գունաթափված կլոր շրջան, որի տրամագիծը հակադարձ համեմատական է ներակնային ճնշման բարձրությանը: Սպիրտով թրջված սպիտակ թղթի վրա ստացվում է չափման արտատիպը, գունաթափված շրջանագծի տրամագիծը չափվում է Բ.Լ.Պոլյակի առաջարկված հատուկ քանոնով, որտեղ տրված է, թե տվյալ տրամագծի գծային չափին ինչպիսի ներակնային ճնշում է համապատասխանում արտահայտված սնդիկի սյան բարձրությամբ: Ներակնային ճնշումը նորմայում՝ ըստ Մակլակովի , հավասար է 16-24 մմ. ս.ս.:

3. ԱՉՔԻ ՀԵՏԻՆ ՀԱՏՎԱԾԻ ՍՏՈՒԳՈՒՄԸ

Հակադարձ օֆթալմոսկոպիան կատարվում է մութ սենյակում 40-45 սմ հեռավորությունից գոգավոր հայել;ու (օֆթալմոսկոպի) և լուպայի (ոսպնյակի) օգնությամբ:

Լույսի աղբյուրը տեղավորվում է հիվանդի ձախ կողմում իրենից քիչ հետ: Ստուգողն իր աջ աչքի արջև պահելով օֆթալմոսկոպը լույսի ճառագայթներն ուղղում է դեպի ստուգվողի աչքը: Երբ ստուգվողի բբից ստացվումէ լուսավոր կարմիր ռեֆլեքս (աչքի անոթաթաղանթի ռեֆլեքսը), նրա աչքի դիմաց պահվում է երկուռուցիկ ոսպնյակ (լուպա) : Լույսի աղբյուրից եկող ճառագայթներն անդրադառնալով հայելուց ընկնում են ստուգվողի աչքի մեջ (տես նկ.1) և լուսավորում են ակնահատակը: Ճառագայթների մի մասն անդրադառնալով այդ հատվածից և անցնելով աչքի առջև պահված հավաքող ոսպնյակի միջով հավաքվում են գոյացնելով ակնահատակի պատերը, որը տեղակայված է վերջինիս գլխավոր կիզակետում, ոսպնյակի և օֆթալմոսկոպի միջև ընկած տարածության մեջ:

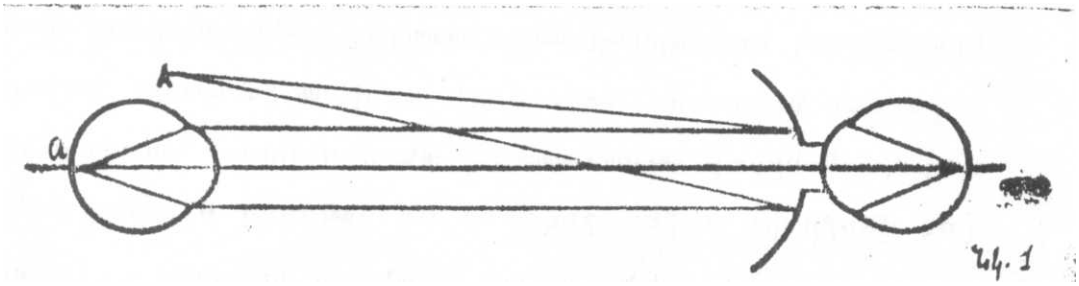

Նման ստուգման դեպքում ակնահատակից ստացված պատկերը տեղակայված է ստուգողի աչքի առաջ օդի մեջ կախված վիճակում, շրջված է (հակադարձ) և խոշորացած:

Օֆթալմոսկոպիայի մյուս և բավական լայն տարածված ձևը դա ուղիղ օֆթալմոսկոպիան է , որը կատարվում է 2-4սմ հեռավորությունից: Օֆթալմոսկոպում տեղակայված է հատուկ ոսպնյակային համակարգ, որոնց օգնությամբ չեզոքացվում է ստուգվողի ամետրոպիան: Ուղիղ օֆթալմոսկոպիայի ժամանակ ակնահատակից ստացված պատկերը ուղիղ է , խոշորացած է 13-16 անգամ:

Ինչպես ուղիղ այնպես էլ հակադարձ օֆթալմոսկոպիան խորհուրդ է տրվում կատարել լայն բբով:

Աչքի գերձայնային/ ուլտրաձայնային հետազոտությունը--Երբ առկա է ակնագնդի օպտիկական միջավայրերի ինտենսիվ պղտորում, և անհնարին է ստուգել ակնահատակը և ապակենման մարմինը օֆթալմոսկոպիկ մեթոդով կատարվում է աչքի ուլտրաձայնային հետազոտությունը , որը հնարավորություն է տալիս հայտնաբերել մի շարք հիվանդություններ (օր. ցանցաթաղանթի շերտազատում, հեմօֆթալմ և այլն):

Նորագույն մեթոդներից է օպտիկական կոհերենտային տոմոգրաֆիան՝ ՕԿՏ (**OCT**)- որի օգնությամբ ստացվում է ցանցենու շերտավոր նկարը, միկրոնների ճշտությամբ չափվում է ցանցենու հաստությունը և հնարավորություն է տալիս դինամիկայում հսկել այն:ՕԿՏ-ն կարող է կիրառվել գլաուկոմայի ժամանակ տեսողական նյարդի սկավառակի էքսկավացիայի խորությունը և նյարդաթելերի շերտի հաստությունը չափելու նպատակով:

Աչքի ֆլյուրեսցենտային անգիոգրաֆիա (ՖԱԳ)- Ցանցաթաղանթի և խորիոիդեայի որոշ հիվանդությունների դեպքում կատարվում է ՖԱԳ հետազոտությունը: Բազկային երակից ներարկվում է ֆլյուրեսցեին ներկը, որը ներկում է աչքի առաջային հատվածի, խորիոիդեայի և ցանցաթաղանթի անոթները և կատարվում է ակնահատակի նկարահանումներ: ՖԱԳ-ը հնարավորություն է տալիս ուսումնասիրել աչքի միկրոցիրկուլյացիան in vivo, օգնում է ճիշտ ախտորոշմանը: ՖԱԳ-ի օգնությամբ որոշվում է ախտահարված պրոցեսի ճիշտ լոկալիզացիան և տարածվածությունը:

ՏԵՍՈՂԱԿԱՆ ՕՐԳԱՆԻ ՎՆԱՍՎԱԾՔՆԵՐ

Տեսողական օրգանի վնասվածքները կազմում են աչքի հիվանդությունների մոտ 20%-ը: Վնասվածքներից առաջացած միակողմանի կուրությունը կազմում է 50%, իսկ երկկողմանի կուրությունը 20%: Ինչպես տեսնում ենք աչքի վնասվածքները համարվում են կուրության և հաշմանդամության առաջացման հիմնական պատճառներից մեկը:

Տարբերում են արդյունաբերական, գյուղատնտեսական, կենցաղային, մանկական և ռազմական վնասվածքներ:

Ըստ վնասվածք առաջացնող պատճառների դրանք կարող են լինել՝ մեխանիկական (ցնցումային և վերքային), ջերմային, քիմիական, ջերմաքիմիական և ճառագայթային (այրվածքներ):

Ըստ վնասվածքի ծանրության աստիճանի տարբերում են թեթև, միջին ծանրության և ծանր վնասվածքներ, ինչպես նաև պարզ, երբ վնասված է միայն արտաքին պատյանը, բարդ, երբ արտաքին պատյանի վնասվածքից բացի առկա է ներքին թաղանթների վնասվածք և արտանկում, բարդացած, երբ վնասվածք առաջացնող առարկան ներթափանցել է աչքի խոռոչը կամ վարակվել են աչքի ներքին կամ ամբողջ թաղանթները:

ԱՉՔԻ ՊԱՇՏՊԱՆԻՉ ՄԱՍԵՐԻ ՎՆԱՍՎԱԾՔՆԵՐԸ

Կոպերի վնասվածքները կարող են լինել առանց նրա ամբողջականության խախտման, որն արտահայտվում է ենթակոպմաշկային արյունազեղումներով, այտուցով, փքանքով (էմֆիզեմայով) քթի հավելյալ խոռոչների վնասվածքների ժամանակ, այն հիմնականում առաջանում է բութ վնասվածքների ժամանակ, և կոպերի հյուսվածքների ամբողջականության խախտումով, որը լինում է ոչ թափանցող, երբ վնասվում է մաշկը և մկանը, և թափանցող, երբ վնասվում է կոպն իր ամբողջ հաստությամբ: Վերջինս հիմնականում դիտվում է սուր և կտրող առարկաներից կամ գործիքներից առաջացած վնասվածքների ժամանակ:

Բուժումը: Նշանակվում է հակատետատիկ սիճուկ, սուլֆանիլամիդներ, հակաբիոտիկներ և կատարվում է վնասվածքի վիրահատական մշակում: Կոպերի հարուստ անոթային ցանցը նպաստում է վերքերի արագ առողջացմանը:

Ակնակապիճի վնասվածքները կարող են արտահայտվել արյունազեղումներով, էմֆիզեմայով (քթի հավելյալ խոռոչների կոտրվածքների ժամանակ), ակնակապիճի ոսկորների կոտրվածքներով, ոսկրային բեկորների տեղաշարժով՝ դեպի առաջ կամ հետ՝ առաջացնելով էկզոֆթալմ կամ էնոֆթալմ: Տեղաշարժված ոսկորները կարող են վնասել, ճզմել տեսաներվը և ակնակապիճ մտնող մնացած ներվերը՝ առաջացնելով տեսաներվի լրիվ կամ մասնակի վնասում և ատրոֆիա, բբի, ակնագնդի և կոպերի անշարժացում՝ օֆթալմոպլեգիա, մեկ կամ մի քանի ակնաշարժ մկանների վնասում, շլություն և դիպլոպիա: Ծանրագույն վնասվածքների ժամանակ կարող է առաջանալ նաև ակնագնդի պոկում և հոդախախտ:

ԱԿՆԱԳՆԴԻ ՎՆԱՍՎԱԾՔՆԵՐԸ

Ոչ թափանցող վնասվածքներ. արտահայտվում են միայն լորձաթաղանթի թեթև քերծվածքով, ենթալորձաթաղանթային արյունազեղումներով, լորձաթաղանթի մանր օտար մարմիններով, նման թեթև վնասվածքի ժամանակ անհրաժեշտ է աչքի առաջային հատվածի անզգայացումից հետո (կաթիլներով) բամբակե խծուծի, ունելու, օտար մարմնի կամ ինյեկցիոն ասեղի օգնությամբ հեռացնել օտար մարմինները և կաթեցնել անտիսեպտիկ դեղամիջոցներ (ֆուրացիլինի 1:5000, ալբուցիդի 30% և այլն): Արյունազեղումների համար հատուկ բուժում չի պահանջվում: Աչքի առաջային հատվածի վնասվածքը, երբեմն կարող է արտահայտվել նաև եղջրաթաղանթի քերծվածքների- էրոզիաների ձևով, երբ պատահական վնասվածքից առաջացել է միայն եղջրաթաղանթի մակերեսային շերտերի դեֆեկտ: Եթե վերջինիս միանա երկրորդային ինֆեկցիա, մենք կունենանք եղջրաթաղանթի վնասվածքային կերատիտ, որը կարող է քայքայվել և վերածվել եղջրաթաղանթի վնասվածքային խոցի: Այս դեպքերում բուժումը շատ քիչ է տարբերվում այլ պատճառագիտական կերատիտների բուժումից: Ինչ վերաբերում է եղջրաթաղանթի մակերեսային օտար մարմիններին, դրանք հեռացվում են այնպես, ինչպես լորձաթաղանթի օտար մարմինները: Այն դեպքերում, երբ օտար մարմինները տեղակայված են շատ խորը, կարելի է հեռացնել մագնիսով:

Օտար մարմինը հեռացնելուց հետո նշանակվում է հականեխիչ դեղամիջոցների կաթիլներ, եթե չի միանում երկրորդային վարակ եղջրաթաղանթի վնասված հատվածը ռեգեներացիայի է ենթարկվում 1— 2 օրվա ընթացքում:

Թափանցող վնասվածքներ. արտահայտվում են աչքի արտաքին պատյանի ամբողջականության խախտումով: Ըստ վնասվածքի տեղակայման, տարբերում են եղջրաթաղանթային, սպիտապատյանային, եղջրաթաղանթ-սպիտապատյանային թափանցող վնասվածքներ:

Աչքը կարող է վնասվել շատ բազմազան առարկաներով, կտրող, ծակող գործիքներով, ապակու, քարի, մետաղի բեկորներով: Թափանցող վնասվածքի անմիջական նշաններն են՝ աչքի ֆիբրոզ պատյանի վրա թափանցող վերքի առկայությունը, աչքի ներքին թաղանթների կամ նրա պարունակության արտանկումը, օտար մարմնի առկայությունն աչքում:

Երբեմն թափանցող վնասվածքը լինում է շատ փոքր կամ ունենում է այնպիսի տեղակայում, որ առաջնային ստուգման ժամանակ չի նկատվում: Նման դեպքերում թափանցող վերքի առկայության մասին են վկայում ցածր ներակնային ճնշումը, ծանծաղ առաջային խցիկը (հեղուկի արտահոսքի հետևանքով), բբի ձևափոխումը և տեղաշարժը: Նման ախտանիշների առկայության դեպքում, եթե աչքի առաջային հատվածի մանրակրկիտ բիոմանրադիտակային ստուգումից հետո եղջրաթաղանթի վրա վնասվածք չի հայտնաբերվում, պետք է կատարել ակնագնդի լորձաթաղանթի բացահատում և ստուգել սպիտապատյանը: Ենթալորձաթաղանթային վնասվածքները հիմնականում առաջանում են ոչ սուր գործիքով ստացած հարվածների ժամանակ:

Թափանցող վերքերի առկայությունը, անկախ եղած այս կամ այն բարդություններից, համարվում բացարձակ ցուցում աչքի միկրովիրահատական մշակման համար։

Աչքի թափանցող վնասվածքների ժամանակ առաջին բուժական օգնությունը։

Վնասվածքից անմիջապես հետո կաթեցվում է որևէ հականեխիչ դեղամիջոց, դրվում է մոնօկուլյար ստերիլ վիրակապ։ Ցուցման դեպքում կատարվում է հակատետանիկ սիճուկ, սրսկվում է որևէ լայն սպեկտրի ազդեցություն ունեցող հակաբիոտիկ և հիվանդը տեղափոխվում է վնասվածքային կենտրոն կամ ակնավիրահատական ստացիոնար։

Ժամանակակից ակնամիկրովիրաբուժության պահանջների համաձայն պետք է աշխատել առաջնային մշակումը ինչքան հնարավոր է կատարել լիարժեք, անհրաժեշտության դեպքում ոչ միայն վնասված արտաքին պատյանի, այլև ծիածանաթաղանթի, ոսպնյակի, ապակենման մարմնի և ցանցաթաղանթի վրա։ Վնասված աչքերը շատ ծանր են տանում ապակենման մարմնի մեծ կորուստները, նման դեպքերում վիրահատության վերջում ակնախոռոչը լցվում է ապակենման մարմնի փոխարինիչներով։ Երբեմն աչքի վնասվածք առաջացնող օտար մարմինը կարող է ներթափանցել աչքի խոռոչը։ Եթե այն գտնվում է առաջային խցիկում և տեսանելի է սովորական աչքով կամ մանրադիտակով, անպայման այն հեռացվում է առաջային խցիկը բացելուց հետո մագնիսով կամ հատուկ ունելիով։ Եթե այն գտնվում է ոսպնյակի մեջ, հեռացվում է ոսպնյակի հետ միասին, երբ վերջինս պղտորվում է։ Եթե օտար մարմինը տեղակայված է ապակենման մարմնի մեջ, կամ մխրճված է ցանցենու մեջ հնարավոր է այն տեսնել նաև օֆթալմոսկոպիկ հետազոտությամբ, երբեմն անհրաժեշտ է կատարել դրանց ռենտգեն լոկալիզացիա։ Եթե պատռվածքները շատ մեծ են և հոսում է ապակենման մարմինը, անպայման լոկալիզացիան կատարվում է վերքը մշակելուց հետո։

Անզգայացվում է աչքի առաջային հատվածը և հագցվում է աչքի վրա Կոմբերգ-Բալտինի պրոթեզ-ինդիկատորը, որը կլոր է, կորնթարդ, կենտրոնական մասում ունի 11 մմ տրամագիծ ունեցող անցք, իսկ անցքի եզրային մասերում ժամը 12-ի, 6-ի, 3-ի և 9-ի վրա կան փոսիկներ՝ լցված կապարով։ Պրոթեզը պետք է հագցվի աչքի վրա այնպես, որ կապարե նիշերը համընկնեն լիմբի համապատասխան ժամերին և կենտրոնական անցքից երևա եղջրաթաղանթը։ Դրանից հետո կատարվում է երկու ռենտգեն նկար՝ առաջային և կողմնային։ Առաջային նկարի վրա ստացվում է 5 ստվեր, որից 4-ը պրոթեզի կետերն են փոխուղղահայաց հարթությունների վրա, իսկ 5-րդը օտար մարմնի ստվերն է, այս նկարի միջոցով կարելի է որոշել օտար մարմնի տեղակայման ժամը։ Կողմնային նկարի վրա ստացվում է 4 ստվեր, որից 3-ը պրոթեզի կետերն են (ժամը 9-ը և 3-ը միաձուլվում են), մեկը օտար մարմնի ստվերը այս նկարով հատուկ ստանդարտ ցանցի օգնությամբ մենք կարող ենք որոշել օտար մարմնի տեղակայման խորությունը, հեռավորությունը լիմբից և օտար մարմնի չափերը։

Վերջին տարիներին լայն տարածում է ստացել ներակնային օտար մարմինների ուլտրաձայնային լոկալիզացիան: Հատկապես այս եղանակը շատ կարևոր է ռենտգեննեգատիվ օտար մարմինների դեպքում:
Աչքի առաջային բաժնում տեղակայված շատ փոքր օտար մարմինների լոկալիզացիայի համար օգտվում են ռենտգենոգրաֆիայի Ֆոգտի եղանակից:

Օտար մարմիններն աչքից հեռացնում են հետևյալ եղանակներով՝ դիասկլերալ, ուղիղ և առաջային, վիտրէկտոմիա: Բեկորների մեծ մասն աչքից հեռացվում են դիասկլերալ եղանակով, մագնիսի օգնությամբ: Աչքի առաջային հատվածում տեղակայված մագնիսային և ոչ մագնիսային բեկորները հիմնականում հեռացվում են առաջային մոտեցումով: Ներակնային մարմինների ուղիղ (անմիջական) հեռացումը կատարվում է մեծ և բաց վնասվածքների ժամանակ, երբ վիրաբույժը հնարավորություն ունի անմիջապես տեսնելու օտար մարմինը: Օտար մարմնի երկարատև առկայությունն աչքում ինքնստինքյան վտանգավոր է ներակնային ինֆեկցիայի զարգացման համար, որը սակայն, հաճախ չի հաջողվում կանխարգելել նույնիսկ օտար մարմինն աչքից շատ շտապ հեռացնելուց հետո: Այն դեպքում, երբ ինչ-ինչ պատճառներով ռեակտիվ օտար մարմինը հնարավոր չէ հեռացնել, վարակի վտանգին միանում են երկրորդային ուշացած բարդությունները՝ մետալլոզը- սիդերոզի (երբ օտար մարմինը երկաթ է) և խալկոզի (երբ օտար մարմինը պղինձ է) ձևով: Խալկոզի ժամանակ ծիածանաթաղանթը դառնում է ժանգագույն, նույն գույնի բծեր են առաջանում նաև ոսպնյակի մակերեսի վրա: Հաճախ պրոցեսի մեջ է ընդգրկվում նաև ցանցաթաղանթը և տեսաներվը : Նկատելի փոփոխություններ են առաջանում նաև ոսպնյակում: Դիտվում է վերջինիս դեղնականաչագույն պղտորում ծաղկած արևածաղկի տեսքով՝ պղնձային կատարակտա : Նման փոփոխություններ կարող են առաջանալ նաև աչքի մյուս հյուսվածքներում՝ ծիածանաթաղանթում, ապակենման մարմնում, ցանցաթաղանթում: Այս բոլոր փոփոխություններն առաջանում են աչքում երկար մնացած պղնձի օքսիդացումից: Սիդերոզի ժամանակ եղջերաթաղանթը ձեռք է բերում ժանգի երանգ: Ոսպնյակի առաջային շերտերում հաճախ ժանգի գույնի բծեր են գոյանում: Զարգանում է թունավոր ռետինոպաթիա, ապա նեյրոռետինոպաթիա:

ԱՉՔԻ ԹԱՓԱՆՑՈՂ ՎԵՐՔԵՐԻ ԲԱՐԴՈՒԹՅՈՒՆՆԵՐԸ

Վնասվածքային կատարակտա: Կարող է առաջանալ ոսպնյակի անմիջական մեխանիկական վնասվածքից,երբեմն աչքի բութ վնասվածքների ժամանակ աչքի ցնցումից: Երեխաների և երիտասարդների մոտ վնասվածքային կատարակտայի ժամանակ զարգանում է ոսպնյակային թելիկների ինտենսիվ ուռճացում և ոսպնյակի չափերի զգալի մեծացում: Այսպիսի դեպքերում հաճախ երկրորդային գլաուկոմայից և ֆակոգեն (ոսպնյակային ծագման) իրիդոցիկլիտից խուսափելու նպատակով հարկ է լինում շտապ հեռացնել արդեն պղտորված ոսպնյակը: Այդ տեսակետից հատկապես վտանգավոր են այն դեպքերը, երբ հարվածից վնասվել է ոսպնյակի պատիճը և

ոսպնյակային զանգվածները լցվել են առաջային խցիկ: Ոսպնյակի հեռացումից հետո հիվանդին նշանակվում է տեղային և ընդհանուր հակաբորբոքային բուժում:

Կարող է առաջանալ ցանցաթաղանթի շերտազատում, հեմօֆթալմ, վնասվածքային իրիդոցիկլիտ:

Աչքի թափանցող վնասվածքների բարդություններից է համարվում նաև **էնդօֆթալմիտը՝** աչքի ներքին թաղանթների բորբոքումը:

Թափանցող վնասվածքների առավել ծանր բարդություն է համարվում **սիմպաթիկ օֆթալմիան/ համակրական բորբոքում**: Այն իրենից ներկայացնում է բիլատերալ գրանուլեմատոզ պանուվեիտ, որի ժամանակ երկու աչքում առաջանում է ցանցենու սերոզ շերտազատումներ, խիստ արտահայտված բորբոքային ռեակցիա առաջային խցիկում և ապակենման մարմնում, եղջերենու էնդոթելի վրա գրանուլեմատոզ պրեցիպիտատներ : Կարող է պրոցեսի մեջ ընդգրկվել տեսանյարդը այն կարող է դարնալ հիպերեմիկ և այտուցված: Սիմպաթիկ օֆթալմիայի պաթոգենեզում ընկած է աուտոիմուն ռեակցիա մելանոցիտների նկատմամբ: Վնասվածք ստացած աչքի ուվեալ տրակտի մելանոցիտները անցնում են արյունատար համակարգ, ենթարկվում փոփոխության և հանդիսանում անտիգեն, օրգանիզմը արտադրում է հակամարմիններ նրանց հանդեպ որոնք ռեկցիայի մեջ են մտնում ոչ միայն վնացված աչքի այլև առողջ աչքի մելանոցիտների հետ՝ պատճառ հանդիսանալով բիլատերալ բորբոքային պրոցեսի զարգացման: Սիմպաթիկ օֆթալմիան գրականության մեջ նկարագրված է, որ կարող է զարգանալ աչքի վնասվածք ստանալու հաջորդ օրը և անգամ հիսուն տարի անց: Գրականության մեջ նշում են նաև, որ առկա է HLA գենոտիպերի հետ զուգակցություն, այսինքն հիվանդությունն ունի որոշակի գենետիկական նախատրամադրվածություն և միգուցե դա է պատճառը, որ բազմաթիվ վնասվածքների դեպքում այս պաթոլոգիան խիստ հազվադեպ է հանդիպում: Հվանդությունը ունի քրոնիկ բնույթ ուստի բուժումը կայանում է երկարատև իմունոսուպրեսիվ դեղորայքների, միդրիատիկների կիրառման մեջ:

Համակրական բորբոքման կանխարգելումը: Աչքի վնասվածքների դեմ տարվող պրոֆիլակտիկ միջոցառումները, աչքի թափանցող վնասվածքների ճիշտ վիրահատական և կոնսերվատիվ բուժումը, ցուցման դեպքում վնասված աչքի հեռացումը: Աչքը ենթակա է հեռացման, եթե 2 ամսվա ընթացքում տարած բուժումից հետո չի ստացվել ցանկացած բուժական արդյունք և այն շարունակում է մնալ վտանգավոր մյուս աչքի համար (մեծ թափանցող վնասվածքների և ապակենման մարմնի մեծ կորուստների, խրոնիկական իրիդոցիկլիտի, հիպոտոնիայի, շոշափելիս ցավոտ լինելու և առարկայական տեսողությունը լրիվ կորցնելու դեպքում)**:** Եթե արդեն զարգացած է համակրական բորբոքումը, վնասված աչքը ենթակա է հեռացման միայն այն ժամանակ, երբ լրիվ համոզված ենք, որ վնասված աչքը անվերադարձ կույր է և ոչ մի դեպքում չի կարող ձեռք բերել նույնիսկ նվազագույն տեսողություն: Պետք է ձեռնպահ մնալ էնուկլեացիայից, եթե վնասված աչքում պահպանված է թեկուզ փոքր առարկայական տեսողություն, քանի որ համակրական բորբոքումը ոչ հազվադեպ ունենում է համառ,

ծանր ընթացք և վատ ելք, և հետագայում վնասված աչքը կարող է լինել հիվանդի միակ շատ թե քիչ տեսնող աչքը։

Աչքի բութ վնասվածքներ (կոնտուզիա)**:** Աչքի բութ վնասվածքները կազմում են աչքի բոլոր վնասվածքների 20%-ը։ Ըստ վնասվածքի ծանրության և աչքի տեսողական ֆունկցիաների տուժման չափի՝ բութ վնասվածքները լինում են չորս աստիճանի՝ թեթև, միջին, ծանր, խիստ ծանր։

I աստիճան- եղջերաթաղանթի էրոզիա, եղջերաթաղանթի այտուց, հիֆեմա մինչև 3 մմ բարձրությամբ

II աստիճան- հիֆեմա 3 մմ-ից բարձր, իրիդոդիալիզ, սֆինկտորի պատռվածք, ոսպնյակի վնասում, ոսպնյակի ենթատեղախախտ, հեմօֆթալմ, մակուլայի այտուց

III աստիճան- ցանցաթաղանթի և խորիոիդեայի պատռվածք և շերտազատում, ոսպնյակի տեղախախտ, տոտալ հեմօֆթալմ

IV աստիճան- տեսողական նյարդի պոկում, սկլերայի պատռվածք

Աչքի արտաքին պատյանի պատռվածքներն ավելի հաճախ դիտվում են համեմատաբար բարակ և դիմադրության թույլ տեղերում, օրինակ, լիմբից 3—4 մմ դուրս եղած տարածությունը, որտեղից աչքը ծակում և ներս են մտնում առաջային թարթչային զարկերակները։ Անկասկած նման վնասվածքների ժամանակ պետք է կատարել պատռվածքի վիրահատական մշակում։

Ակնագնդի ցնցումնային վնասվածքի ժամանակ կարող է առաջանալ նաև ծիածանաթաղանթի բբային եզրի պատռվածքներ կամ նրա արմատի պոկում՝ իրիդոդիալիզ, արյունազեղումով առաջային խցիկում՝հիֆեմա, ծիածանաթաղանթի կամ ծիածանաթաղանթի և թարթչամարմնի միաժամանակյա վնասվածքային բորբոքում (վնասվածքային իրիդոցիկլիտ), հաճախ ուղեկցվում է ակկոմոդացիոն մկանի պարալիչի պատճառով առաջացած միդրիազով։ Եթե ծիածանաթաղանթի նման վնասվածքները խիստ աղավաղում են բիբը կամ զգալիորեն իջեցնում են տեսողությունը, ապա անկասկած կարիք կա վիրահատական միջամտության։ Երբեմն անմիջապես վնասվածքից հետո դիտվում է միոզ, որը բացատրվում է հարվածի անմիջական ներգործության տակ բիբը կծկող մկանի ռեֆլեկտոր սպազմով։

Որոշ դեպքերում աչքի բութ վնասվածքը կարող է զուգակցվել ոսպնյակի կապանների մասնակի կամ լրիվ պոկումով, համապատասխանորեն առաջացնելով ոսպնյակի ենթատեղախախտ կամ լրիվ տեղախախտ։ Առաջին դեպքում առաջային խցիկի խորությունը դառնում է անհավասար, առաջանում է մասնակի իրիդոդոնեզ։ Երկրորդ դեպքում, պոկված ոսպնյակը, եթե տեղակայվի ապակենման մարմնի մեջ , կառաջանա լրիվ և ուժեղ արտահայտված իրիդոդոնեզ, խորը առաջային խցիկ։ Նման դեպքում հաճախ ոսպնյակը հայտնաբերվում է ակնախոռոչի ստորին բաժնում և կարիք է լինում վիրահատական միջամտության։ : Ոսպնյակի դեպի առաջային խցիկ տեղախախտման դեպքում վերջինիս կարելի է հայտնաբերել կողմնային լույսով ստուգելիս կամ բիոմիկրոսկոպիկ քննությամբ։ Հաճախ նման վիճակը զուգակցվում է ներակնային ճնշման սուր բարձրացումով և կարիք է լինում շտապ վիրահատական միջամտության։ Ակնագնդի ցնցումնային վնասվածքից հաճախ կարող է պղտորվել

ապակենման մարմինը, ոսպնյակը (կարող է առաջանալ նաև կապսուլայի պատռվածք), կարող են վնասվել թարթչամարմնի և ցանցաթաղանթի արյան անոթները, տալով մասնակի կամ լրիվ արյունազեղում ապակենման մարմնում՝հեմոֆթալմ:

Հաճախ ապակենման մարմնի մեծ արյունազեղումներից հետո արյունը լրիվ չի ներծծվում, առաջանում են կոպիտ շարակցահյուսվածքային ձգաններ, որոնք կնճռոտվելով կարող են պատռել և տեղից պոկել ցանցաթաղանթը: Նման բարդությունից խուսափելու նպատակով կատարվում է վիտրէկտոմիա՝ հեռացվում է կազմափոխված ապակենման մարմնը ձգանների հետ միասին:

Ակնագնդի ցնցումնային վնասվածքները հաճախ լուրջ վտանգ կարող են ներկայացնել տեսաներվի համար: Ցնցման ներգործության տակ տեսաներվի սկավառակի հատվածի մազանման թերթիկը հրվում է հետ, որից առաջանում է տեսաներվի սկավառակի այտուց և արյունազեղումներ: Աչքի ծանր ցնցումնային վնասվածքների ժամանակ երբեմն կարող է տեսաներվը պոկվել տեղից (evulsio bulbioculi):

Ակնագնդի ցնցումից նման երևույթներ կարող են առաջանալ ցանցաթաղանթի կենտրոնական հատվածում (այտուց, պղտորում, արյունազեղումներ, պատռվածք) , որը կոչվում է կենտրոնական տրավմատիկ ռետինոպաթիա, այն հաճախ զգալիորեն իջեցնում է կենտրոնական տեսողությունը: Բացի վերոհիշյալից կարող են առաջանալ նաև անոթաթաղանթի պատռվածքներ, որոնք օֆթալմոսկոպիկ քննությամբ երևում են ցանցաթաղանթի տակից թափանցող կիսալուսնաձև սպիտակավուն զոլերի ձևով: Երբեմն այս պատռվածքների տեղում եղած արյան անոթներից լինում են ենթացանցաթաղանթային արյունազեղումները: Ցնցումնային վնասվածքի ծանրագույն բարդություններից մեկն էլ ցնցումից առաջացած ցանցաթաղանթի պատռումը և շերտազատումն է:

ԱՉՔԻ ԱՅՐՎԱԾՔՆԵՐԸ

Աչքի այրվածքները լինում են ջերմային, քիմիական, ջերմաքիմիական, ճառագայթային: Աչքի ջերմային այրվածքները կարող են առաջանալ բարձր ջերմաստիճանի հեղուկներից, հալված մետաղից, կրակի բոցից, գոլորշուց և ոչ հազվադեպ զուգակցվում է դեմքի մաշկի տարածուն այրվածքներով: Քանի որ բարձր ջերմային ներգործությունը վնասվածքի ժամանակ արագ ընդհատվում է, վնասման ծանրության աստիճանը հնարավոր է որոշել անմիջապես վնասվածքից հետո:

Քիմիական այրվածքները բնութագրվում են գործող ազդակի երկարատև ներգործությամբ, այդ իսկ պատճառով էլ այրվածքից անմիջապես հետո հնարավոր չէ տալ եզրակացություն այրվածքի ծանրության աստիճանի մասին:

Քիմիական այրվածքներ առաջանում են թթվային և հիմնային քիմիական նյութերից: Ըստ կլինիկական ընթացքի հիմնային նյութերից առաջացած քիմիական այրվածքները զգալիորեն ավելի ծանր են ընթանում համեմատած թթվայինի հետ, քանի որ նման դեպքում ախտահարված հյուսվածքները ենթարկվում են կոլիկվացիոն նեկրոզի և

հիմնային նյութը գնալով հեշտությամբ թափանցում է աչքի թաղանթների հաստության մեջ։ Թթվային նյութի ներգործության տակ առաջանում է կոագուլյացիոն նեկրոզ, որից քիմիական նյութի հաջորդ բաժինները չեն կարողանում թափանցել դեպի աչքի հյուսվածքների խորանիստ շերտերը։ Իհարկե, թե մեկ, թե մյուս դեպքում այրվածքի ծանրության աստիճանը խիստ կերպով կապված է նաև քիմիական նյութի խտությունից, ազդեղության երկարատևությունից:

Ջերմաքիմիական այրվածքներն առաջանում են տաք կամ վառվող քիմիական նյութերից, իսկ երկու գործոնների զուգորդված ներգործությունը որպես օրենք հանգեցնում է ծանր աստիճանի վնասվածքի առաջացման։

Ըստ ծանրության տարբերում ենք այրվածքների չորս աստիճան՝

1-ին աստիճանի այրվածքի ժամանակ դիտվում է լորձաթաղանթի թեթև գերարյունություն, եղջրաթաղանթի մակերեսային էրոզիաներ և այտուց:

2-րդ աստիճանի այրվածքի ժամանակ դիտվում է լորձաթաղանթի արտահայտված գերարյունություն, որոշ հատվածներում այն իշեմիայի պատճառով ունենում է մոխրագույն երանգ։ Եղջրաթաղանթի ախտահարված հատվածներն ավելի են պղտորված, իսկ մակերեսն անհարթ է։

3-րդ աստիճանի այրվածքի ժամանակ դիտվում է լորձաթաղանթի նեկրոս, եղջերաթաղանթն ամբողջությամբ ինտենսիվ պղտորված է և նման է փայլատ ապակու։

4-րդ աստիճանի այրվածքն արտահայտվում է լորձաթաղանթի և եղջրաթաղանթի խորը նեկրոզով, ախտահարված հյուսվածքներն ունենում են հախճապակու գույն։ Նման դեպքերում կարող է զարգանալ եղջերաթաղանթի փափկեցում (կերատոմալյացիա)։

Լուսային ճառագայթների ներգործությունից առաջացած այրվածքներ հնարավոր է այն դեպքերում, երբ աչքը ենթարկվում է ուլտրամանուշակագույն ճառագայթման, որը կարող է լինել էլեկտրաեռակցման ժամանակ, կվարցային լամպից օգտվելիս, արևի ճառագայթներով պայծառ լուսավորված ձյան ծածկույթի վրա երկար նայելիս, արևային սկավառակը դիտելիս։

Ատոմային պայթյունների ժամանակ աչքի ախտահարումը հնարավոր է ոչ միայն ուլտրամանուշակագույն, այլև ինֆրակարմիր ճառագայթներով։ Ինֆրակարմիր և տեսանելի ճառագայթումն առաջացնում է ջերմային այրվածք, որը տարբերվում է սովորականից միայն իր ,պրոֆիլային տեղակայումով, (երբ այրվում է դեմքի կամ մարմնի այն կողմը, որը դարձած է եղել պայթյունի կողմը)։ Միջուկային պայթյունից առաջացած լուսային հոսքը, բբով ընկնելով ցանցաթաղանթի վրա, առաջացնում է վերջինիս այրվածքներ, որն արտահայտվում է խորիոռետինալ օջախների առաջացումով։

էլեկտրաօֆթալմիա՝ աչքի առաջային հատվածի ուլտրամանուշակագույն ճառագայթներից առաջացած այրվածք և բորբոքում, որն առաջանում է անզեն աչքով էլեկտրական եռակցում կատարելիս կամ նայելիս։ Սկսվում է 4—6 ժամ հետո։ Արտահայտվում է լուսավախությամբ, արցունքահոսությամբ լորձաթաղանթի գերարյունությամբ, կտրատող ցավերով։ Մեծ մասամբ եղջերաթաղանթը թափանցիկ է և

փայլուն, բայց երբեմն կարող են դիտվել էպիթելի մանր բշտիկանման արտափքումներ, էրոզիաներ:

Առաջին օգնություն այրվածքների ժամանակ: Ջերմային այրվածքների բուժման հաջող ելքը կախված է ոչ այնքան առաջին օգնության նպատակով կիրառվող միջոցառումներից, որքան ճիշտ կազմակերպված բուժումից: Քիմիական և ջերմաքիմիական այրվածքների ժամանակ հակառակը, հետագայում տարվող ցանկացած բուժական միջոցառում չի կարող լինել արդյունավետ, եթե առաջին բուժական օգնությունը ցույց է տրվել ոչ ժամանակին, ոչ ճիշտ, կամ ընդհանրապես ցույց չի տրվել: Նման դեպքերում հիմնական միջոցառում է համարվում աչքերի առատ և երկարատև (10—15 րոպե) լվացումը ջրով:

Անհրաժեշտ է հիշել, որ աչքում կոշտ քիմիական նյութի կտորներ ընկնելու դեպքում, լվացումից առաջ անհրաժեշտ է արտաշրջել կոպերը և չոր խծուծով հեռացնել քիմիական նյութի բոլոր մասնիկները:

Վերջին տարիների փորձը ցույց է տվել, որ չեզոքացնող նյութերի օգտագործումը (թթվային այրվածքների ժամանակ նատրիում բի– կարբոնատի 2% լուծույթ, հիմնային այրվածքների ժամանակ բորաթթվի կամ քացախաթթվի 2%) առանձնապես չունի առավելություն միայն ջրով լվանալու և կոշտ կտորների մեխանիկական հեռացման հանդեպ: Ավելի նպատակահա՛րմար է չեզոքացնող նյութերն օգտագործել լվացումից և մեխանիկական մաքրումից հետո քիմիական նյութի մնացորդների չեզոքացման նպատակով:

Ստացիոնարում առաջին օգնությունը նույնպես սկսվում է աչքի առաջային հատվածի, անցածալքերի լավ լվացումով: Այդ նպատակով կարելի է օգտվել հատուկ ցնցուղից, որը հագցվում է հոգնայի վրա: Այնուհետև ենթակոնյունկտիվալ սրսկվում է աուտոարյուն, թթվածին, հեմոդեզ, կաթեցվում է հակաբիոտիկներներ, ֆուրացիլինի լուծույթ 1:5000, 5% գլյուկոզա, 1% աղաթթվային խինին, 0,1% ռիբոֆլավին, չիչխանի յուղ: Ռեգեներացիան արագացնելու նպատակով տեղային և ընդհանուր նշանակվում է սոլկոսերիլ, ինչպես նաև դեսենսիբիլիզացնող բուժում՝ դիմեդրոլ, պի– պոլֆեն, սուպրաստին: Սրսկվում է հակատետանիկ անատոքսին և սիճուկ ըստ Բեզրետկայի (3—4 աստիճանի այրվածքի դեպքում):

Եթե լորձաթաղանթն ունի հախճապակու տեսք և նշանակած բուժումից այն չի դառնում վարդագույն, անհրաժեշտ է նման նեկրոզված լորձաթաղանթը հեռացնել և դեֆեկտը ծածկել հիվանդի շրթունքի լորձաթաղանթով կամ դոնորի աչքից վերցված լաթով: Եղջրաթաղանթի 3-րդ և 4-րդ աստիճանի այրվածքների ժամանակ անհրաժեշտ է կատարել անհետաձգելի շերտավոր կամ թափանցող կերատոպլաստիկա:

ՏԵՍՈՂԱԿԱՆ ՆՅԱՐԴԻ ՀԻՎԱՆԴՈՒԹՅՈՒՆՆԵՐ

ՏԵՍՈՂԱԿԱՆ ՆՅԱՐԴԻ ՆԵՎՐԻՏ

Դա բորբոքային, ինֆեկցիոն կամ դեմիելինիզացնող պրոցես է, որը ախտահարում է տեսողական նյարդը: Կարող է հանդիպել հետևյալ տեսքով
ա) Ռետրոբուլբար նևրիտ
բ) Պապիլիտ (տեսողական նյարդի բուլբար նևրիտ)

Ռետրոբուլբար նևրիտ

Սովորաբար ախտահարում է 15-ից մինչև 45 տարեկան հիվանդներին: Հիմնականում դա միակողմանի պրոցես է: Բնութագրվում է ռետրոբուլբար ցավի կամ ակնագնդի շարժումների ժամանակ ցավի առկայությամբ: Նկատվում է տարբեր աստիճանի տեսողության նվազում, գունային տեսողության վատթարացում և կենտրոնական սկոտոմայի առկայություն ախտահարված աչքում: Տեսողության սրությունը սովորաբար վատանում է 1-2 շաբաթում: Հետո սկսում է լավանալ և ամբողջությամբ վերականգնվում է աստիճանաբար մի քանի շաբաթվա կամ ամսվա ընթացքում 70% դեպքում առանց որևէ բուժման: Մոտ 20% չբուժված հիվանդները իդիոպատիկ նևրիտով ունեցել են այլ գրոհներ զույգ աչքում:
Ակնահատակ- Սովորաբար օֆթալմոսկոպիայի ժամանակ տեսողական նյարդի սկավառակի կողմից էական փոփոխություններ չեն դիտվում:

Բուլբար նևրիտ

Հիվանդները նշում են տեսողության զգալի նվազում ընդհուպ մինչև լուսազգացողություն: Հիվանդները հաճախ նշում են ֆոտոպսիաներ ակնագնդի շարժման ժամանակ :
Ակնահատակ- արտահայտվում է ՏՆՍ-ի այտուցով, հիպերեմիայով և սահմանների հարթեցումով: Սովորաբար դիտվում են պարապապիլյար արյունազեղումներ «կրակի լեզվակների» տեսքով, ինչպես նաև բորբոքային բջիջներ ապակենման մարմնի հետին մասում:

Տեսողական նյարդի նևրիտները կարող են լինել նաև վիրուսային, ինֆեկցիոն (ռինոգեն, սիֆիլիս, ջրծաղիկի վիրուսի և այլն) էթիոլոգիայի:
Հայտնի է սերտ կապ տեսողական նյարդի նևրիտի, ինչպես բուլբար այնպես էլ ռետրոբուլբար , և ցրված սկլերոզի միջև: Վերջին հետազոտությունները ցույց են տալիս ցրված սկլերոզ զարգանալու վտանգը այդ հիվանդների մոտ 60%- ից շատ է: Հիվանդությունը առավել հաճախ հանդիպում է կանանց մոտ , երբ տեսողական նյարդի նևրիտը արտահայտվում է երիտասարդ տարիքում: Հիվանդների մոտ , ովքեր ունեն ցրված սկլերոզ հիվանդության երկարատև անամնեզ, դիտվում է այս կամ այն ձևի ու արտահայտվածության նևրիտի պատկեր:

Բուժումը համակարգային է, ուղղված ընդհանուր հիվանդության բուժմանը: Որոշ դեպքերում լինում է ինքնաբուժում մի քանի շաբաթվա ընթացքում:

ՏԵՍԱՆԵՐՎԻ ԿԱՆԳԱՅԻՆ ՊՏԿԻԿ

Դա ՏՆՍ-ի այտուցն է, որը զարգանում է ի պատասխան ներգանգային ճնշման բարձրացման: Հիմնականում հիվանդությունը զարգանում է ներգանգային պրոցեսի ֆոնի վրա (գլխուղեղի ուռուցքներ, վասկուլիտներ, թաղանթների բորբոքում, աբսցես և այլն): Գանգի խոռոչում տեղակայված պրոցեսները բարձրացնելով ներգանգային ճնշումը, դժվարացնում են ներվի միջքաղանթային տարածություններով հեղուկների հոսքը դեպի գանգի խոռոչը, հեղուկը մասամբ ներծծվելով ներվի թաղանթների մեջ, առաջացնում է ներվի օրբիտալ հատվածների և սկավառակի տարբեր աստիճանի արտահայտված այտուց, պրոմինենցիա և չափերի մեծացում:

Գրեթե միշտ այն երկկողմանի է: Հիվանդի մոտ առկա են տարբեր ինտենսիվության նեվրոլոգիական ախտանիշներ՝ գլխացավ, գլխապտույտ, էպիլեպսիայի նոպաներ, սրտխառնուց, փսխումներ և այլն: Տեսաներվի կանգային պտկիկով հիվանդների մոտ տեսողական խանգարումները բացակայում են, տեսողության սրությունը նորմալ է:

Ակնահատակ- ՏՆՍ-ները քիչ հիպերեմիկ են, ներհրված (պրոմինենցիա) դեպի ապակենման մարմնի խոռոչը, սահմանները ունենում են հարթված տեսք: Արտահայտված կանգային պտկիկի ժամանակ լինում է ՏՆՍ-ների սկանման արտափքում դեպի ապակենման մարմին՝ արտահայտված հիպերեմիայով: Կարող է դիտվել արյունազեղումներ տեսաներվի սկավառակի հյուսվածքի և շրջապատի ցանցաթաղանթի մեջ: Երակները լայնացած են, զիգզագավորված: Քանի որ, կանգային պտկիկն առաջանում է կապված ներգանգային պրոցեսների հետ, նման հիվանդները պետք է բուժվեն նեյրովիրաբուժական ստացիոնարներում:

Երկարատև ՏՆՍ-ի այտուցը բերում է ՏՆՍ-ի ատրոֆիայի:

ՏՆՍ-ի ԱՏՐՈՖԻԱ

ՏՆՍ-ի ատրոֆիան լինում է առաջնային և երկրորդային: Առաջնային ատրոֆիան զարգանում է ՏՆՍ-ի սնուցման խանգարման հետևանքով: ՏՆՍ-ի երկրորդային ատրոֆիան զարգանում է այլ պաթոլոգիաների հետևանքով՝ նևրիտ, կանգային պտկիկ:

Ատրոֆիկ ներվի գույնը սպիտակ է, բնորոշվում է տեսողության սրության իջեցումով և տեսադաշտի նեղացումով ու պարացենտրալ սկոտոմաներով:

Ցանցաթաղանթի հիվանդություններ

Դիաբետիկ ռետինոպաթիա

Շաքարախտը (դիաբետը) լայն տարածում գտած նյութափոխանակության խախտման հետ կապված հիվանդություն է, որը բնութագրվում է տարբեր աստիճանի արտահայտվածության շարունակական հիպերգլիկեմիայով, որը զարգանում է ի պատասխան էնդոգեն ինսուլինի քանակի և/կամ գործունեության նվազման: Շաքարախտը կարող է լինել երկու տիպի:

I Ինսուլինկախյալ- ախտահարում է շաքարախտով հիվանդների5-10%-ը, և պայմանավորված է ինսուլինի սեկրեցիայի անբավարարությամբ: Ախտահարում է երեխաներին և մեծահասակներին և կարող է ուղեկցվել այլ աուտոիմուն հիվանդություններով:

II տիպով ախտահարվում են շաքարախտով հիվանդների 90%-ը: Շաքարախտի II տիպի ժամանակ հայտնաբերվում է կայունություն ինսուլինի ազդեցության հանդեպ:

III տիպը I և II տիպերի կոմբինացված տարբերակն է:

Շաքարախտի ժամանակ տեսողության վատացում լինում է հետևյալ պաթալոգիաների ժամանակ `

1. Եղջերաթաղանթ՝ զգայունության իջեցում, էպիթելիալ էրոզիաներ, բակտերիալ կերատիտներ, նեյրոտրոֆիկ խոցեր:
2. Գլաուկոմա՝ առաջնային բացանկյուն, փականկյուն և նեովասկուլյար:
3. Ոսպնյակ՝ կատարակտայի զարգացում:
4. Ապակենման մարմին՝ հեմորագիա հետագա դեստրուկցիայով և ֆիբրոզով:
5. Ցանցաթաղանթ՝ դեղին բծի այտուց, դեղին բծի իշեմիա, դեղին բծի տրակցիա, ինտրառետինալ արյունազեղումներ, ցանցաթաղանթի անոթների բազմաթիվ թրոմբոզներ, ցանցաթաղանթի վրա նեովասկուլյար պրոլիֆերատիվ թաղանթների առաջացում , ցանցաթաղանթի տրակցիոն շերտազատում:
6. Տեսողական նյարդ՝ տեսողական նյարդի սկավառակի ատրոֆիա:
7. III-րդ, IV-րդ և VI-րդ գանգուղեղային նյարդերի վնասում:
8. Ինֆեկցիոն էնդոֆտալմիտների զարգացում:
9.

Շաքարախտի ժամանակ նկատվում է էՆԱ-ի և C-ռեակտիվ սպիտակուցի քանակի բարձրացում արյան պլազմայում, որպես խրոնիկ թույլ արտահայտված համակարգային բորբոքման հետևանք:Հիվանդությունը բերում է էնդոթելի դիսֆունկցիայի ֆիբրինի նստվածքով, նպաստում է աթերոսկլերոզի և անոթների թրոմբոզի զարգացմանը: Առաջանում է հյուսվածքների հիպօքսիա, որը խթանում է նեովասկուլյարիզացիան: Այս պրոցեսները բերում են ֆիբրոզի զարգացմանը (շարակցական հյուսվածքով փոխարինմանը):

Դիաբետիկ ռետինոպաթիայի զարգացման ռիսկի գործոնները

1. Տարիքը և հիվանդության տևողությունը:
2.Զարկերակային հիպերտենզիա:
3.Հղիություն (ԴՌ-ի զարգացման 8%-ի ռիսկ):
4.Օրգանիզմում նյութափոխանակության պրոցեսների ոչ բավարար հսկողությունը՝ դիաբետիկ ռետինոպաթիայի պրոգրեսիվման հաճախակի պատճառն է:
5.Սուր ընթացքով նեֆրոպաթիա:
6.Այլ՝ հիպերլիպիդեմիա, գիրացում, ծխել և այլն:
Տարբերում ենք ԴՌ-ի հետևյալ շրջանները՝ ոչ պրոլիֆերատիվ և պրոլիֆերատիվ:

ա. Ոչ պրոլիֆերատիվ դիաբետիկ ռետինոպաթիայի փուլերը

1. Սկսվող ոչ պրոլիֆերատիվ դիաբետիկ ռետինոպաթիան բնորոշվում է միկրոանևրիզմաների և սակավաթիվ ինտրառետինալ կետային արյունազեղումների առկայությամբ:
2. Միջին աստիճանի ոչ պրոլիֆերատիվ ԴՌ-ն բնորոշվում է բազմաթիվ ինտրառետինալ արյունազեղումներով, դեղնագույն օջախների՝ «կոշտ էքսուդատների» և բամբականման օջախների՝ «փափուկ էքսուդատների» կուտակման, ռետինալ երակների լայնացումով և ծռմռումով :
3. Արտահայտված ոչ պրոլիֆերատիվ ԴՌ-ն բնորոշվում է բազմաթիվ լայնարձակ ինտրառետինալ արյունազեղումներով, էքսուդատիվ օջախներով, ցանցաթաղանթի արտահայտված այտուցով մակուլյար շրջանի ներգրավմամբ , ռետինալ երակների արտահայտված լայնացումով և ծռմռումով զարկերակ-երակային անաստամոզների ձևավորմամբ: Ցանցաթաղանթի նյարդաթելերի շերտում առաջանում են արյունազեղումներ ավելի խոշոր պրեկապիլյար արտերիոլներից , ինչով և պայմանավորված է նրանց ձևը «կրակի լեզվակների» տեսքով:

բ. Պրոլիֆերատիվ դիաբետիկ ռետինոպաթիայի փուլերը

1. Տեսողական նյարդի սկավառակի նեովասկուլյարիզացիա.
ա) չափավոր՝ չափսերը ՏՆՍ-ի 1/3-ից քիչ
բ) արտահայտված՝ չափսերը ՏՆՍ-ի 1/3-ից ավել
2. Նեովասկուլյարիզացիա տեսողական նյարդի սկավառակից դուրս
ա) չափավոր՝ չափսերը ՏՆՍ-ի 1/2-ից քիչ
բ) արտահայտված՝ չափսերը ՏՆՍ-ի 1/2-ից ավել
3. ՏՆՍ-ի նեովասկուլյարիզացիա պրեռետինալ արյունազեղումներով կամ արյունազեղումով ապակենման մարմնի մեջ: Կարող է զարգանալ նեովասկուլյար գլաուկոմա:
4. Պրոգրեսիվող պրոլիֆերատիվ ԴՌ ցանցաթաղանթի տրակցիոն շերտազատմամբ :

Պրոլիֆերատիվ դիաբետիկ ռետինոպաթիայի բուժումը

1. Պանռետինալ ֆոտոլազերկոագուլյացիան հանդիսանում է պրոլիֆերատիվ ԴՌ-ի բուժման հիմնական մեթոդը :
ա) ցուցված է առանց իշեմիայի ՊԴՌՊ-ի ժամանակ
բ) ցուցված է պրոգրեսիվման մեծ վտանգով ՊԴՌՊ-ի ժամանակ
գ) ցուցված է պրոգրեսիվող ոչ պրոլիֆերատիվ ԴՌ-ի ժամանակ, երբ առկա է հիվանդության պրոլիֆերատիվ փուլի անցման մեծ վտանգ :

Պրոլիֆերատիվ ԴՌ-ի վաղ բուժումը ցուցված է նաև հղի, կատարակտայի էքստրակցիա կատարված, նեֆրոպաթիայով, սրտի հիվանդություններով և արյան մեջ անվերահսկելի գլյուկոզայով հիվանդներին:

Կատարված պանռետինալ ֆոտոլազերկոագուլյացիայից հետո հիվանդության պրոգրեսիվման, մակուլայի տրակցիոն այտուցի, ցանցաթաղանթի շերտազատման առաջացման կամ ապակենման մարմնի մեջ ռեցիդիվող արյունազեղման դեպքում ցուցված է հետին փակ վիտրէկտոմիա՝ պրեռետինալ ֆիբրովասկուլյար թաղանթների հատմամբ և հեռացմամբ:

Հիպերտոնիկ ռետինոպաթիա

Հիպերտոնիկ ռետինոպաթիան զարգանում է համակարգային հիպերտենզիայի ֆոնի վրա և արտահայտվում է անոթաթաղանթի, ցանցաթաղանթի և ՏՆՍ-ի անոթների ախտահարումով: Այդ փոփոխությունները կախված են հիպերտոնիայի զարգացման արագությունից, ծանրության աստիճանից և երկարատևությունից, հիվանդի տարիքից:

Արտահայտվում է արտերիոլների նեղացումով և կարծրացումով, որի աստիճանը կախված է ֆիբրինային հյուսվածքով փոխարինման ծավալից (ինվոլյուցիոն սկլերոզ): Անոթների նեղացումը կարող է լինել լոկալ կամ գեներալիզացված: Կլինիկական կարևորագույն ախտանշան են հանդիսանում զարկերակ-երակային խաչվածքի շրջանում կատարվող փոփոխությունները՝ Սալյուս-Գուննի ախտանիշ (ծանրացած զարկերակը ճնշելով տակից անցնող երակին առաջացնում է կանգ նրա ծայրային ճյուղում, որից վերջինս լայնանում է և աղեղնաձև կորանում: Տեղ-տեղ կարող են դիտվել նաև ախտաբանական արտերիովենոզ խաչվածքներ, որտեղ լրիվ ընդհատված է հետիոսքը երակի ծայրային ճյուղում): Ցանցաթաղանթի կենտրոնական մասում ծայրային երակների զիգզագավորվածություն :

Երկարատև հիպերտենզիան բերում է հեմատոռետինալ բարիերի խանգարման, անոթների թափանցելիության բարձրացման, որն էլ հանգեցնում է արյունազեղման՝ «կրակի լեզվակների» տեսքով ցանցաթաղանթի ներվաթելերի շերտում, ցանցաթաղանթի այտուցման, դեղնագույն օջախների՝ «կոշտ էքսուդատների» և բամբականման օջախների՝ «փափուկ էքսուդատների» կուտակման: Ցանցաթաղանթի խրոնիկ այտուցի դեպքում տեղի է ունենում կոշտ էքսուդատների «աստղածև» կուտակում ֆովեայի շուրջ: Ավելի ուշ առաջանում է տեսողական նյարդի նեյրոպաթիա՝ սկավառակի երկկողմանի այտուցով, կանգային երակներով:

Արտերիոսկլերոզի դասակարգումը

1 Աստիճան I: Արտերիոլյար լուսային ռեֆլեքսի աննշան լայնացում, արտերիոլների, հատկապես մանր ճյուղերի, չափավոր գեներալիզացված բարակեցում:

2. Աստիճան II: Արտերիոլյար լուսային ռեֆլեքսի բացահայտ լայնացում և երակների ընթացքի փոփոխությունը՝ զարկերակ-երակային խաչվածքի շրջանում (ախտանշան՝ Salus):

3. Աստիճան III: Արտերիոլների «պղնձե լար» ախտանշանը, զարկերակների գերարյունությունը զարկերակ-երակային խաչվածքից դիստալ (Bonnet-ի հատկանիշը), զարկերակ-երակային խաչվածքից առաջ և հետ երակների նեղացումը (Gunn -ի հատկանիշը) և զարկերակների ճյուղավորումը ուղիղ անկյան տակ:

4. Աստիճան IV: «Արծաթե մետաղալարի» ախտանշանը և III-րդ աստիճանի փոփոխությունները:

Հաճախ զարգանում են այնպիսի բարդություններ, ինչպիսիք են ցանցաթաղանթի երակների և զարկերակների խցանումները, ցանցաթաղանթի զարկերակների մակրոանևրիզմաները, տեսողական նյարդի առաջային իշեմիկ նեյրոպաթիան:

Բուժումը ընդհանուր հիվանդության և զուգընթաց պաթոլոգիաների

Ցանցաթաղանթի զարկերակների խցանում

Պատճառները

1. Աթերոսկլերոտիկ թրոմբոզը մաղանման թիթեղի մակարդակի վրա, հանդիսանում է ցանցաթաղանթի կենտրոնական զարկերակի խցանման հաճախակի պատճառը (մոտ 80% դեպքում):
2. Կարոտիդի էմբոլիա ընդհանուր քնային զարկերակի բիֆուրկացիայի մակարդակի վրա:

Ցանցաթաղանթի էմբոլիաները կարոտիդից լինում են հետևյալ տեսակների՝

ա) խոլեստերինային,

բ) ֆիբրինային,

գ) կալցինացված:

3. Գիգանտբջջային արտերիիտ:
4. Սրտային էմբոլիան հանդիսանում է ցանցենու արտերիոլների խցանումների 20% պատճառ և կապված է ցերեբրովասկուլյար հիվանդությունների զարգացման բարձր ռիսկի հետ: Սրտից և նրա փականներից առաջացող էմբոլները կարող են լինել 4 տեսակի՝

ա) կալցինացված՝ աորտալ և միտրալ փականներից,

բ) սրտի փականների վեգետացիաներ (գերաճ) բակտերիալ էնդոկարդիտի ժամանակ,

գ) սրտի ձախ փորոքից թրոմբներ,

դ) միքսոմատոզ նյութ, որն առաջանում է նախասրտի միքսոմայից:

5. Պոլիարտերիիտներ զուգակցված դերմատոմիոզիտների, համակարգային կարմիր գայլախտի, հանգուցային պոլիարտերիիտի, Wegener գրանուլեմատոզի և Բեխչետի հիվանդության հետ :
6. Թրոմբոֆիլիաներ:

Ցանցաթաղանթի կենտրոնական զարկերակի խցանում

Արտահայտվում է տեսողության հանկարծակի, առանց ցավի և զգալի կորստով (ընդհուպ մինչև լրիվ կորուստը)՝ բացառությամբ այն դեպքերի, երբ պապիլոմակուլյար փնջի սնուցումը իրականացվում է ցիլիոռետինալ զարկերակից:

Հաճախ հիվանդը անամնեզում նշում է տեսողության ժամանակավոր կորստի դեպքեր :

Ակնահատակ-- զարկերակների և երակների նեղացում՝ արյան հոսքի դանդաղեցմամբ և ընդհատվածությամբ: Արտահայտված իշեմիկ այտուցի պատճառով ցանցաթաղանթի զգալի գունատություն, ավելի բարակ ֆովեոլայի միջով թափանցում է կարմիր գույնով ինտակտ խորիոիդեան, ինչը առաջացնում է բնորոշ “բալի կորիզի” ախտանիշը: Մակուլյար շրջանի ցիլիոռետինալ արյունամատակարարման դեպքում ֆովեոլան չի ախտահարվում և տեսողության սրությունը չի տուժում:

Ցանցաթաղանթի զարկերակի սուր խցանման բուժում

ՑԿՋ-ի խցանումը անհապաղ բուժում է պահանջում, քանի որ այն հանգեցնում է տեսողության անդառնալի կորստի: : Բուժումն անհրաժեշն է իրականացնել հիվանդության սկզբից 24 ժամվա ընթացքում: Բուժման նպատակն է վերականգնել ցանցաթաղանթի արյունամատակարարումն ու ավելի ծայրամասային հատված մղել էմբոլը:

1. Ակնագնդի մերսում՝ իջեցնում է ՆԱճ-ը և կարող է տեղաշարժել էմբոլը

2. Ներակնային ճնշման իջեցում՝ 500 մգ ացետազոլամիդի ներերակային ներարկում, 50% գլիցերոլի պերորալ ընդունում (1գ/կգ):
3. Առաջացնել զարկերակների լայնացում՝ սուբլինգվալ նիտրոգլիցերին :

Եթե անհետաձգելի միջոցները անարդյունավետ են և 20 րոպե հետո արյան հոսքը չի վերականգնվում, ապա կատարվում է՝

1. Առաջային խցիկի պարացենտեզ (ՆԱճ-ը իջեցնելու համար)
2. 750000 միավոր ստրեպտոկինազա ներերակային՝ ֆիբրինային էմբոլի քայքայման նպատակով, 500 մգ մեթիլպրեդնիզոլոնի զուգակցությամբ նույնպես ներերակային ՝ արյունահոսության և ալերգիայի վտանգը նվազեցնելու համար:

<u>Ելքը</u> հիմնականում անբարենպաստ է և պայմանավորված է ցանցաթաղանթի ինֆարկտով: Հիվանդների մեծ մասի մոտ զարգանում է տեսողության ծանր կորուստ, ցանցաթաղանթի զարկերակների սպազմ , տեսողական նյարդի ատրոֆիա , նեովասկուլյար գլաուկոմա:

Ցանցաթաղանթի երակների խցանում

<u>Դասակարգումը</u>

Ցանցաթաղանթի կենտրոնական երակի (ՑԿԵ) խցանում (թրոմբոզ)
ա) ոչ իշեմիկ

բ) իշեմիկ

Ռիսկի գործոնները

1. Տարեց հասակը հանդիսանում է ամենակարևոր գործոնը. ավելի քան 50% դեպքում տառապում են 65 տարեկանից բարձր հիվանդները:

2. Համակարգային հիվանդությունները, զարկերակային հիպերտենզիան, դիաբետը, հիպերլիպիդեմիան, անոթների աթերոսկլերոզը, ճարպակալումը, ծխելը:

3. Բարձր ներակնային ճնշումը:

4. Բորբոքային հիվանդությունները, ինչպիսիք են սարկոիդոզը, Բեխչետի հիվանդությունը:

5. Արյան բարձր մակարդելիությունը (մածուցիկությունը):

6. Թրոմբոֆիլիան, ինչպես ձեռքբերովի, այնպես էլ բնածին:

7. Սրտի իշեմիկ հիվանդություն:

ՑԿԵ խցանումը

1. ՑԿԵ ոչ իշեմիկ խցանումը հանդիպում է ավելի հաճախ և կազմում է մոտ 75%-ը:

Կլինիկական առանձնահատկությունները

ա) Տեսողության սրության հանկարծակի միակողմանի իջեցում՝ աննշանից մինչև զգալի չափով :

բ) Ակնահատակ. ցանցաթաղանթի երակների տարբեր աստիճանի լայնացում և ծռմռվածություն, կետային կամ լայնածավալ արյունազեղումներ՝ ‹‹ճզմած լոլիկի›› ախտանիշ, ցանցաթաղանթի բոլոր չորս քառորդներում, երբեմն հանդիպում են բամբականման օջախներ: ՏՆՍ-ի և մակուլայի չափավոր այտուց:

գ) Հիվանդության ընթացքը բնութագրվում է սուր դրսևորումների անհետացմամբ 6-12 ամսվա ընթացքում: 50% դեպքում հնարավոր է անցում իշեմիկ ձևին 3 տարվա ընթացքում:

Ելքը բարենպաստ է, եթե հիվանդությունը չի անցնում իշեմիկ ձևին:

2. ՑԿԵ իշեմիկ խցանումը

Կլինիկական առանձնահատկությունները

ա) Դրսևորվում է տեսողության միակողմանի, հանկարծակի և կտրուկ վատացմամբ: Տեսողության վատացումը հիմնականում անվերադարձ է:

բ) Ակնահատակ. ՑԿԵ-ի բոլոր ճյուղերի արտահայտված ծռմռվածություն և կանգ, լայնածավալ արյունազեղումներ՝ ‹‹ճզմած լոլիկի›› ախտանիշ , բազմաթիվ բամբականման օջախներ, ՏՆՍ-ի և մակուլայի արտահայտված այտուց, մակուլյար արյունազեղումներ:

գ)Սուր շրջանի դրսևորումները անցնում են 9-12 ամսվա ընթացքում:

Ելքը ծայրահեղ անբարենպաստ է կապված մակուլայի իշեմիայի, էպիռետինալ երբեմն էլ նաև սուբռետինալ ֆիբրովասկուլյար թաղանթի գոյացման հետ: Օիածանաթաղանթի ռուբեոզը երկրորդային նեովասկուլյար գլաուկոմայի զարգացմամբ դրսևորվում է 50% դեպքում 2-ից 4 ամսվա ընթացքում:

<u>ՑԿԵ խցանման բուժումը</u>

Համալիր բուժում - Զարկերակային ճնշման հսկողություն, արյան մակարդելիության (մածուցիկության) նվազում:

Տեղային - ա) ցանցային ֆոտոլազերկոագուլյացիա մակուլայի այտուցը նվազեցնելու համար:

բ) պանռետինալ ՖԼԿ առաջային նեովասկուլյարիզացիայի պրոֆիլակտիկայի , երկրորդային նեովասկուլյար գլաուկոմայի պրոֆիլակտիկայի համար:

գ) հետին փակ վիտրէկտոմիա ինտրավիտրեալ արյունազեղումների առկայության դեպքում:

դ) ստերոիդների և անոթային էնդոթելի աճի գործոնի ինհիբիտորների, ինչպիսիք են «Avastinե, ,Lucentis» և այլն, ինտրավիտրեալ ներարկումը:

Ցանցաթաղանթի շերտազատում

Ցանցաթաղանթի շերտազատումը- դա սենսոր ցանցաթաղանթի անջատումն է պիգմենտային էպիթելից ՝ նրանց միջև հեղուկի կուտակման արդյունքում:

Գոյություն ունի ցանցենու շերտազատման 4 հիմնական տեսակ

1. Ցանցենու ռեգմատոգեն շերտազատում (պատռվածքի առկայություն)

2. Ցանցենու էքսուդատիվ շերտազատում

3. Ցանցենու տրակցիոն (ձգումային) շերտազատում

4. Ցանցենու երկրորդային շերտազատում (ուռուցքային)

1. Ցանցենու ռեգմատոգեն շերտազատում զարգանում է ռետինալ պատռվածքների առկայության պայմաններում : Արդյունքում ՝ ջրիկացած ապակենման մարմինը պատռվածքից անցնում է սենսոր ցանցենու տակ և բերում ցանցենու սկզբում լոկալ, այնուհետև համատարած շերտազատման:

Ռեգմատոգեն շերտազատումով հիվանդների մեծ մասի մոտ դասական նախանշանները հանդիսանում են ֆոտոպսիանները (լույսի առկայծումներ) և ապակենման մարմնի լողացող պղտորումները: Ֆոտոպսիաները սուր հետին վիտրեալ շերտազատման ժամանակ ի հայտ են գալիս ցանցենու ձգումի հետևանքով վիտրեոռետինալ կպումների շրջանում: Ֆոտոպսիաների դադարումը կապված է կպումների պոկման հետ, որը կարող է իր մեջ ներառել նաև ցանցենու սերտաճած հատվածը : Որոշ ժամանակ անց հիվանդները նշում են տեսադաշտի

հարաբերական դեֆեկտներ որոնք կարող են պրոգրեսիվել և ընդգրկել նաև կենտրոնական տեսողությունը: Տեսադաշտի փոփոխությունները, որոնք առաջանում են ցանցենու շերտազատումից հետո, հիվանդները նկարագրում են որպես »մուգ վարագույրի« առաջացման զգացողություն: Մակուլյար շրջանի շերտազատումը բերում է տեսողության կորստի:

2.**Ցանցենու էքսուդատիվ շերտազատում** առաջանում է ներակնային բորբոքային պրոցեսի արդյունքում: Այս դեպքում ֆոտոպսիաները բացակայում են, քանի որ չկա վիտրեոռետինալ տրակցիա , սակայն վիտրեիտի առկայության դեպքում դիտվում են լողացող պղտորումներ:

Շերտազատված ցանցենին ունի ուռուցիկ ձև առանց պատռվածքների , մակերեսը սովորաբար հարթ է : Շերտազատված ցանցենուց առաջացած բուշտը շատ բարձր է, երբեմն հասնում է ոսպնյակի հետին մակերեսին՝ մեծ քանակով սուբռետինալ հեղուկի կուտակման դեպքում : Շերտազատված ցանցենին շատ շարժուն է, ի հայտ է գալիս "հեղուկի տեղաշարժման" ֆենոմենը:

3. **Ցանցենու տրակցիոն (ձգումային) շերտազատումը** զարգանում է պրեռետինալ ֆիբրոզի մեխանիկական կրճատման հետևանքով: Սովորաբար զարգանում է դիաբետիկ պրոլիֆերատիվ ռետինոպաթիայով, պրոլիֆերատիվ վիտրեոռետինոպաթիայով և աչքի վնասվածքով հիվանդների մոտ: Ֆոտոպսիաները բացակայում են , քանի որ ցանցենու շերտազատումը զարգանում է դանդաղ՝ վիտրեոռետինալ տրակցիաների թաքնված զարգացման հետևանքով և չի ուղեկցվում սուր հետին վիտրեալ շերտազատումով: Տեսադաշտի փոփոխությունները ևս պրոգրեսիվում են դանդաղ և կարող են տևել ամիսներ, երբեմն նաև տարիներ: Շերտազատված ցանցենին ունի գոգավոր ձև, առանց պատռվածքների: Սուբռետինալ հեղուկի քանակը այս դեպքում ավելի քիչ է, քան ռեգմատոգեն և էքսուդատիվ շերտազատումների ժամանակ:

Ախտորոշումը դրվում է ելնելով օֆթալմոսկոպիայի, էխոգրաֆիայի, ՕԿՏ-ի տվյալներից:

<u>**Ցանցաթաղանթի շերտազատման բուժումը -**</u> միայն վիրաբուժական, ընդ որում հնարավորինս շուտ, քանի որ ցուպիկների և շշիկների վերականգնման հնարավորությունը պակասում է ամեն շաբաթ, հետևաբար պակասում է և տեսողության վերականգնման հավանականությունը:

Ցանցենու տրակցիոն շեռտազատման բուժման հիմնական սկզբունքը կայանում է բոլոր տեսակի տրակցիաների՝ մեմբրանաների և ձգանների վերացումը:

Ցանցենու էքսուդատիվ շերտազատման բուժման հիմնական սկզբունքը կայանում է ընդհանուր հիվանդության բուժումը:

Ցանցենու ռեգմատոգեն շեռտազատման բուժման հիմնական սկզբունքը կայանում է ցանցենու բոլոր պատռվածքների հայտնաբերման , նրանց լրիվ և մշտական պաշարման մեջ:

Կատարվում են հետևյալ վիրահատությունները՝

1.Պնևմատիկ ռետինոպեքսիա - սա ամբուլատոր միջամտություն է, որի ժամանակ ինտրավիտրեալ ներմուծվում է ընդարձակվող իներտ գազ՝ ռետինալ պատռվածքի պաշարման նպատակով: Պատռվածքները պաշարում են կրիոկոագուլյացիայով կամ ֆոտոլազերկոագուլյացիայով՝ գազի ներմուծումից առաջ կամ մի քանի ժամ հետո: Վիրահատությունից հետո հիվանդը մի քանի օր պետք է ընդունի գլխի այնպիսի դիրք, որ գազը ցանցենու պատռված հատվածի հետ գտնվի անմիջական կոնտակտի մեջ: Այս վիրահատությունը հնարավոր է իրականացնել միայն թարմ շերտազատման դեպքում , պատռվածքների տեղակայումով ժ 8-4 շրջանում:

2.Սկլերայի պլոմբավորում էքսպլանտատով (լոկալ կամ ցիրկուլյար)- Այս վիրահատության էությունը կայանում է սկլերայի ներհիման մեջ : Էքստրասկլերալ պլոմբավորման հիմնական նպատակն է ցանցաթաղանթի պատռվածքների փակումը՝ պիգմենտային էպիթելի և սենսոր ցանցենու մոտեցման ճանապարհով , ինչպես նաև դինամիկական վիտրեոռետինալ տրակցիայի նվազեցումը : Էքսպլանտատը ՝ դա մի նյութ է, որն անմիջապես կարվում է սկլերային: Էքսպլանտատները հիմնականում լինում են սիլիկոնից և ունեն տարբեր ձևեր ու չափեր: Օգտագործվում են ինչպես սիլիկոնային ժապավեններ , այնպես էլ սիլիկոնային սպունգեր: Էքստրասկլերալ պլոմբավորումը կարելի է համակցել պատռվածքների կրիոկոագուլյացիայի , ֆոտոլազերկոագուլյացիայի , ինչպես նաև հետին փակ վիտրէկտոմիայի հետ:

3. սուբռետինալ հեղուկի դրենավորում

4.Հետին փակ վիտրէկտոմիա . Կատարվում է արտահայտված չներծծվող վիտրեալ արյունազեղումների, վիտրեոռետինալ տրակցիայով պրոլիֆերատիվ ԱՌՊ-ի, մակուլայի տրակցիոն այտուցի, ցանցաթաղանթի տրակցիոն և ռեգմատոգեն շերտազատումների ժամանակ: Անհարժոշտության դեպքում վիրահատության ընթացքում միանգամից կատարվում է ցանցաթաղանթի էնդոֆոտոլազերկոագուլյացիա: Վիտրէկտոմիայից հետո՝ շերտազատված ցանցենու ուղղումով, ցանցենու ներքին տամպոնադայի համար, ներմուծվում է ապակենման մարմնի տարբեր ժամանակավոր փոխարինիչներ : Դրանք են՝

1. ֆիլտրված օդ

2. ընդարձակվող իներտ գազեր

Հիվանդը օդի. և գազի ներմուծումից հետո գրեթե ոչինչ չի տեսնում, բացի լույսից : Աստիճանաբար առաջանում է սահման օդի. և գազի պղպջակի և ներակնային հեղուկի միջև: Հիվանդը նշում է պղպջակի շարժումը գլխի շարժման ժամանակ: Պղպջակի ներծծմանը զուգահեռ ներքևից սկսում են երևալ պատկերները, և ի վերջո լրիվ վերականգնվում է տեսողությունը:

3.Պերֆտորկարբոն (ծանր հեղուկ) ունի զգալի ծանրության ուժ , որն էլ հենց ապահովվում է նրանց կայուն դիրքը վիտրեալ խոռոչ ներմուծելիս: Օգտագործում են վիրահատության ընթացքում էպիռետինալ թաղանթների հեռացման, ռետինալ հսկա պատռվածքների շտկման , ցանցենու և խորիոիդեայի անոթներից արյունահոսությունը կանգնեցնելու և ստաբիլիզացնելու ժամանակ:

4.Սիլիկոնային յուղն ունի ավելի փոքր ծանրության ուժ և կարող է հոսել: Օգտագործվում է ավելի երկարատև հետվիրահատական ինտրաօկուլյար տամպոնադայի համար: Սիլիկոնային տամպոնադայից հետո էմետրոպ հիվանդի տեսողության կորեկցիայի համար նշանակում են sph.(+) 5,0 ակնոցներ:

Բուժում չստանալու դեպքում առաջանում է տեսողության անվերադարձ կորուստ, կարող է առաջանալ ակնագնդի հիպոտոնիա, ակնագնդի սուբատրոֆիա:

ՏԱՐԻՔԱՅԻՆ ՄԱԿՈՒԼՈԴԵԳԵՆԵՐԱՑԻԱ

Տարիքային մակուլոդեգեներացիան (ՏՄԴ) մակուլյար շրջանի հիվանդություն է, որը կլինիկապես արտահայտվում է 50 տարեկանից հետո և բնութագրվում է վաղ և ուշացած փոփոխություններով:

1. Վաղ փոփոխություններ՝

ա. մակուլյար շրջանում առանձին դեղին բծեր՝ դրուզեր

բ. ՑՊԷ-ի (ցանցենու պիգմենտային էպիթել) հիպերպիգմենտացիայի օջախներ

գ. հստակ սահմանազատված ՑՊԷ-ի դեպիգմենտացիայի օջախներ

2. ուշացած փոփոխություններ՝

ա. ՑՊԷ-ի «աշխարհագրական» ատրոֆիա ստորադիր անոթաթաղանթի անոթների թափանցումով

բ. ՑՊԷ-ի շերտազատում նեյրոէպիթելի շերտազատումով կամ առանց նրա

գ. նեովասկուլյարիզացիայի օջախներ ՑՊԷ-ի տակ կամ սուբռետինալ

դ. ֆիբրոգլիալ սպիական հյուսվածք, արյունազեղումներ, էքսուդատներ:

Վտանգի գործոններ

1. Տարիքը
2. Ծիածանաթաղանթի բաց գունավորումը
3. Սիրտ-անոթային հիվանդությունները
4. Հիպերտոնիան
5. Ծխելը
6. Դրական ընտանեկան անամնեզը

Ախտահարում է երկու աչքը:

Տարբերում են ՏՄԴ-ի 2 ձև՝

1. Ատրոֆիկ (չոր, ոչ էքսուդատիվ), որը հանդիպում է ավելի

հաճախ(80% դեպքում), պրոգրեսիվում է դանդաղ և բնորոշվում է ակնահատակում դրուզերի առկայությամբ և ՑՊԷ-ի «աշխարհագրական» ատրոֆիայով:

2. էքսուդատիվ (թաց, նեովասկուլյար), որը հանդիպում է ավելի հազվադեպ (20% դեպքում), ունի ավելի ծանր ընթացք և բնորոշվում է անոթաթաղանթի նեովասկուլյարիզացիայով (ԱՆՎ): Անոմալ նորագոյացած անոթները սկիզբ առնելով անոթաթաղանթի խորիոկապիլյարներից թափանցում են ցանցաթաղանթի պիգմենտային էպիթելի և /կամ նեյրոէպիթելի տակ: Չնավորվում է սուբռետինալ նեովասկուլյար մեմբրանա: Անոմալ նորագոյացած անոթների պատերից լինում է արյան պլազմայի արտահոսք: Հաճախ նորագոյացած անոթների վնասվելու հետևանքով առաջանում են արյունազեղումներ: Այս պրոցեսները խթանում են ֆիբրոզի զարգացմանը (շարակցական հյուսվածքով փոխարինմանը) և ի վերջո սուբռետինալ սպիի առաջացմանը:

Ախտանիշներ- Հիվանդը գանգատվում է կենտրոնական տեսողության աստիճանական նվազումից: Առաջանում է դիտվող առարկաների ծռմռվածություն (մետամորֆոպսիա) , չափերի մեծացում կամ փոքրացում: Առաջանում է կենտրոնական սկոտոմա: Չոր ձևի ժամանակ ախտանիշները զարգանում են շատ դանդաղ՝ տարիների ընթացքում, թաց ձևի ժամանակ հակառակը՝ ցանցաթաղանթի այտուցից կամ արյունազեղումներից կարող է շատ արագ իջնել տեսողությունը , բայց ադեկվատ բուժումից նորից բարձրանալ:

<u>Բուժումը</u>

Չոր ձև՝

1.Վիտամին-հակաօքսիդանտների (վիտամիններ C, E, բետա-կարոտին) և ցինկի (որը հանդիսանում է կարբոանհիդրազայի, ալկոհոլդեհիդրոգենազայի և շատ լիսոսոմալ ֆերմենտների կոֆերմենտը, այդ թվում նաև ՑՊԷ-ում) նշանակում: Անհրաժեշտ է հիշել, որ բետա-կարոտինը հակացուցված է ծխողներին, քանզի նա մեծացնում է թոքերի քաղցկեղի վտանգը:

2. Լյուտեինի, զեակսանտինի, հապալասի նշանակում:

3. Ցածր էներգիայով արգոնային լազերկոագուկյացիան բերում է դրուզերի քանակի և չափսերի նվազման, ինչպես նաև տեսողական ֆունկցիաների որոշակի լավացման (սակայն ներկայումս կան տվյալներ , որ հնարավոր է ԱՆՎ-ի զարգացում բուժումից հետո):

էքսուդատիվ ձև՝

1. Տրիամցինոլոնի (կենալոգ) ինտրավիտրեալ ներարկում նեովասկուլյար անոթները ճնշելու և սուբռետինալ նեովասկուլյար մեմբրանայի առաջացումը կանխելու համար : Նկատվում է տեսողության ժամանակավոր լավացում՝ մինչև 3 ամիս: Սակայն 30-40% հիվանդների մոտ հայտնաբերվել է ՆԱճ-ի բարձրացում և կատարակտայի զարգացում:

2. Անոթային էնդոթելի աճի գործոնի ինհիբիտորների՝ մակուգեն, լուցենտիս, ավաստին, ինտրավիտրեալ ներարկում : Նկատվում է տեսողության ժամանակավոր լավացում և ֆովեալ շրջանի հաստության նվազում:

Բոլոր ինտրավիտրեալ ներարկումների հնարավոր բարդություններն են - էնդոֆտալմիտը (ստերիլ և ինֆեկցիոն), հեմօֆտալմը, ցանցենու պատռվածք և շերտազատումը, ոսպնյակի վնասումը:

3. Արգոնային լազերի կիրառում էքստրաֆովեալ ԱՆՎ-ի դեպքում: Նպատակն է ոչնչացնել ԱՆՎ-ն առանց ֆովեոլան վնասելու (օգտագործվում են ՖԱԳ-ի տվյալները): Նույնիսկ հաջող միջամտության դեպքում 3-4 տարի հետո տեսողությունը իջնում է 50%-ի մոտ մակուլայի հետագա դեգեներացիայի հետևանքով , ընդ որում ռեցիդիվող ԱՆՎ-ն մեծմասամբ տեղակայվում է սուբֆովեալ:

4. Ֆոտոդինամիկական թերապիա դասական սուբֆովեալ նեովասկուլյարիզացիայի դեպքում: Նախքան ՖԴԹ-ն 7 օրվա ընթացքում կատարում են ՖԱԳ՝ ախտահարման չափերը գնահատելու համար: ՖԴԹ-ի ժամանակ ներերակային ներարկվում է ֆոտոսենսիբիզացող ներկանյութ վերտեպորֆինը , որը զավթվում է անոմալ անոթների էնդոթելի կողմից: 5 րոպե հետո ԱՆՎ-ի վրա ազդում են դիոդային լազերով՝ 83 վարկյանի ընթացքում: Ներկանյութի մոլեկուլները գրգռվում են և անջատում են մեկ ատոմանի թթվածին, որը բնասում է էնդոթելը և բերում է նեովասկուլյար մեմբրանայի թրոմբոզի: Սովորաբար ՖԴԹ-ն կրկում են՝ միջինը 3 ամիս հետո: Յուրաքանչյուր ՖԴԹ-ից հետո 48 ժամվա ընթացքում հիվանդը պետք է խուսափի արևի լույսի ուղիղ ճառագայթներից: Կլինիկական հետազոտությունները ցույց են տալիս , որ բուժման այս մեթոդը կարող է դանդաղեցնել տեսողության պրոգրեսիվող իջեցումը :

ՑԱՆՑԱԹԱՂԱՆԹԻ ՊԻԳՄԵՆՏԱՅԻՆ ԱԲԻՈՏՐՈՖԻԱ

Ցանցաթաղանթի պիգմենտային աբիոտրոֆիան ժառանգական հիվանդություն է: Բնորոշ է հիվանդության երկարատև և պրոգրեսիվող

ընթացքը: Ախտահարում է երկու աչքը: Ախտահարվում է ցանցենու նեյրոէպիթելը (սկզբում ցուպիկները, ավելի ուշ շշիկները):

Հիվանդի ամենավաղ գանգատն է տեսողության վատացումը մթնշաղին (հավկուրություն): Այնուհետև դիտվում է տեսադաշտի պրոգրեսիվող կոնցենտրիկ նեղացում: Հիվանդության ավելի խորացած շրջանում իջնում է նաև կենտրոնական տեսողությունը:

Ակնահատակ- ընդգրկում է կլասիկ տրիադան՝ ցանցաթաղանթում «ոսկրային մարմնիկներ» հիշեցնող պիգմենտի կուտակումները սկզբում ծայրամասում, աստիճանաբար նաև կենտրոնում, ռետինալ արտերիոլների խիստ նեղացում, ավելի ուշ ՏՆՍ-ի մեղրամոմի երանգով ատրոֆիա:

Հիվանդության ախտորոշմանն օգնում է անամնեզը, մթնային ադապտացիայի խանգարումը, օֆթալմոսկոպիայի, պերիմետրիայի, էլեկտրոռետինոգրաֆիայի, ՖԱԳ-ի տվյալները:

Սովորաբար պիգմենտի կուտակումներն ակնահատակի ծայրամասում սկսում են հայտնաբերվել 3-8 տարեկան հասակում, հիվանդությունը զարգանում է մինչև 20 տարեկանը, կուրությունն առաջանում է 40- 50 տարեկան հասակում:

Արդյունավետ բուժում մինչ այսօր հայտնաբերված չէ:

<u>Ելքը</u> անբարենպաստ է:

ՏԵՍՈՂՈՒԹՅԱՆ ՖԻԶԻՈԼՈԳԻԱ

Տեսողության օրգանը համարվում է զգայարաններից կարևորագույնը, որի շնորհիվ կարելի է ստանալ մինչև 90% ինֆորմացիա շրջապատող աշխարհի վերաբերյալ: Տեսողական անալիզատորը ընկալում է լուսային սպեկտրի ճառագայթները, որոնք ունեն 380-760 Նմ ալիքի երկարություն:

Տեսողությունն իրենից ներկայացնում է բարդ գործընթաց, որը մինչև վերջ առ այսօր չի ուսումնասիրվել: Սխեմատիկ տեսքով այն կարելի է պատկերացնել հետևյալ ձևով՝ մեզ շրջապատող առարկաներից արտացոլված լույսի ճառագայթներն անցնում են եղջրենու, ոսպնյակի, ապակենման մարմնի միջով և կիզակետին են բերվում ցանցենու վրա:Ցանցենու լուսազգայուն բջիջները (շշիկներ ու ցուպիկներ), լուսային էներգիան վերածում են նյարդային ազդակի ֆոտոքիմիական ռեակցիայի շնորհիվ, որի ընթացքում տեղի է ունենում քրոմոպրոտեիդ տեսողական պիգմենտի, որը բաղկացած է ռետինալից (վիտամին «Ա»-ի ալդեհիդ) և օպսինից, քայքայում և հաջորդող ռեսինթեզ:

Ցուպիկները պարունակում են տեսողական պիգմենտ, որը կոչվում է ռոդոպսին, իսկ շշիկները՝ տեսողական պիգմենտ, որը կոչվում է յոդոպսին: Ռետինալի մոլեկուլը լույսի ազդեցության ներքո ենթարկվում է ֆոտոիզոմերիզացիայի (ցիս- և տրանսիզոմերներ), որի հետևանքով առաջանում է նյարդային ազդակ, որն էլ փոխանցվում է տեսողական նյարդով դեպի խաչվածք (խաչվում են միայն քթային կեսերից եկող նյարդաթելերը), ապա տեսողական տրակտով մինչև դրսային ծնկանման մարմին, radiatia optica և ծոծրակային բլթում գտնվող տեսողական կենտրոն: Յուրաքանչյուր աչքում առանձին- առանձին առաջանում է առարկայի շրջված պատկերը, իսկ գլխուղեղում աջ և ձախ աչքի պատկերները միաձուլվում են և փոխարկվում այնպես, որ առարկան ընկալվում է իր ուղիղ դիրքով:

Ցանցենու շշիկները ապահովում են ցերեկային տեսողությունը և պատասխանատու են կենտրոնական տեսողության ֆունկցիայի համար, որը բնորոշվում է տեսողության սրությամբ և գունազգացողությամբ:

Ցանցենու ցուպիկները ապահովում են մթնշաղային և գիշերային տեսողություն և պատասխանատու են ծայրամասային տեսողության ֆունկցիայի համար, որը բնորոշվում է տեսադաշտով և լուսազգացողությամբ:

Կենտրոնական տեսողություն

Կենտրոնական տեսողությունը բնորոշվում է տեսողության սրությամբ: Տեսողության սրությունը (Visus կամ Vis) դա իրարից նվազագույն հեռավորության վրա գտնվող երկու կետերն առանձին- առանձին ընկալելու աչքի ունակությունն է:

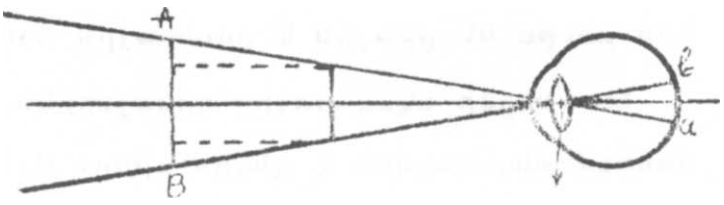

Վերցնենք AB առարկան: Որպեսզի այդ առարկայի պատկերը ստանանք ցանցաթաղանթի վրա պետք է AB առարկայի ծայրային կետերից տանել ճառագայթներ աչքի K հանգույցային կետով, որը տեղակայված է ոսպնյակի մեջ և բնութագրվում է նրանով, որ ճառագայթներն անցնելով այդ կետով բեկվում են: Այդ դեպքում A կետի պատկերն ակնահատակում համապատասխանորեն կլինի a կետը,

B կետինը՝b կետը, իսկ ab-ն կլինի առարկայի պատկերի մեծությունը: Տեսողության անկյունը կազմվում է առարկայի երկու ծայրամասային կետերով և աչքի հանգուցային կետով անցնող առանցքներով: Տեսողական անկյունը, որը համապատասխանում է 2 կետերի միջև եղած ամենափոքր տարածությանը, երբ դեռ ցանցաթաղանթը դրանց տարբերում է որպես առանձին երկու կետեր, որոշում է այդ աչքի տեսողության սրությունը: Մեծ մասամբ մարդկանց մոտ այդ անկյունը հավասար է 1 րոպեի:

Հաշվարկումները ցույց են տալիս, որ 1 րոպե անկյան տակ տեսանելի մասնիկները ցանցաթաղանթի վրա առաջացնում են 0.002-0.004 մմ մեծության պատկեր, որը իսկ և իսկ համապատասխանում է 1 շշիկի տրամագծին: Ուրեմն 2 կետերն առանձին-առանձին տեսնելու հիմնական պայմանը համարվում է լուսազգաց էլեմենտների այնպիսի գրգիռը, երբ երկու գրգռված շշիկների միջև առկա է մեկ չգրգռվածը: Երկու կետերի պատկերները կմիաձուլվեն մեկ կարճ գծի ընկալման, եթե նրանք ընկնեն երկու հարևան ակտիվացած շշիկների վրա:

Տեսողության սրության ստուգում (Վիզոմետրիա):

Տեսողության սրության ստուգման համար կիրառվում են հատուկ աղյուսակներ, որոնք պարունակում են տարբեր խոշորության թվեր, տառեր կամ նշաններ, իսկ երեխաների համար՝ նկարներ , որոնք կոչվում են օպտոտիպեր: Հետազոտվողին պետք է տեսանելի լինեն ցուցադրվող օպտոտիպերը: Օպտոտիպը կարելի է ցուցադրել նաև էկրանի կամ համակարգչի դիսփլեյի վրա:

Օպտոտիպերի ստեղծման հիմքում ընկած է միջազգային համաձայնությունը նրանց դետալների խոշորության վերաբերյալ, որոնք տեսանելի են 1 րոպե տեսողության անկյան տակ, իսկ օպտոտիպը ամբողջությամբ՝ 5 րոպեի անկյան տակ:



Ամենալայն տարածումն է գտել տեսողության սրության ստուգումը Գոլովինա-Սիվցևաի աղյուսակով, որը տեղադրված է Ռոտի ապարատի մեջ: Հետազոտվողը տեղակայվում է աղյուսակից 5 մետր հեռավորության վրա:

Սկզբից ստուգում են աջ աչքի, հետո ձախ աչքի տեսողության սրությունը: Երկրորդ աչքը ծածկվում է անթափանց վահանակով: Աղյուսակում 12 շարքով տպված են տառեր կամ նշաններ, որոնց խոշորությունը նվազում է վերին շարքից դեպի ստորինը: Աղյուսակում օգտագործված է տասնորդական համակարգ, ըստ որի յուրաքանչյուր շարքը կարդալիս տեսողության սրությունն ավելանում է 0,1-ով: Օպտիմալ տեսողության սրությունը համապատասխանում է աղյուսակի 10-րդ տողին և տեսողության սրությունը հավասար է 1.0-ի:

Հանդիպում են մարդիկ ավելի բարձր տեսողության սրությամբ՝ 1,5; 2,0 կամ ավելին, որոնք ընթերցում են աղյուսակի 11-րդ և 12-րդ տողերը:

Եթե հետազոտվողի տեսողության սրությունը 0,1-ից ցածր է, ապա հարկավոր է նրան մոտեցնել աղյուսակին մինչև նրա համար տեսանելի լինի առաջին տողը: Տեսողության սրության հաշվարկումը կատարվում է Սնելենի բանաձևով $Vis = \frac{d}{D}$, որտեղ d-ն այն հեռավորությունն է, որից ստուգվողը տարբերում է տվյալ շարքի օպտոտիպերը, D-ն այն հեռավորությունն է, որից այդ օպտոտիպերը տեսանելի են նորմալ տեսողության սրության դեպքում: Աղյուսակի առաջին տողի համար D-ն հավասար է 50 մ: Եթե հիվանդը տեսնում է աղյուսակի առաջին տողը 2մ-ից, ապա

ըստ Սնելենի բանաձևի նրա տեսողության սրությունը հավասար է 0,04 ($Vis = \frac{2m}{50} = 0,04$) :

Հիվանդին կարելի է ցուցադրել և մատերը տարբեր հեռավորությունից (մատերի հաստությունը մոտավորապես համընկնում է առաջին տողի օպտոտիպերի մասնիկների հաստությանը) և հաշվարկել 0,1-ից ցածր տեսողության սրությունը Սնելենի բանաձևով: Եթե տեսողության սրությունը 0,01-ից ցածր է, ապա տեսողության սրությունը հավասար է՝ մատերի հաշվմանը դեմքի մոտ:

Տեսողության սրությունը գնահատվում է որպես ձեռքի շարժում դեմքի մոտ այն դեպքում, երբ հիվանդը ունակ չէ հաշվել մատները:

Նվազագույն տեսողության սրությունը լուսազգացողությունն է ($Vis = \frac{1}{\infty}$) ճիշտ (proectia lucis certa) կամ սխալ (proectia lucis incerta) լուսապրոյեկցիայով:

Լուսապրոյեկցիան որոշվում է աչքի մեջ լապտերի կամ օֆթալմոսկոպի լույսի ճառագայթները տարբեր կողմերից ուղղելու միջոցով: Աչքը համարվում է կույր և տեսողության սրությունը հավասար է 0-ի (Vis=0) այն դեպքում, երբ լուսազգացողությունը բացակայում է :

Տեսողության սրության օբյեկտիվ ստուգումը կատարվում է հիմնվելով օպտոկինետիկ նիստագմի առաջացման վրա: Հետազոտվողին հատուկ սարքերի օգնությամբ ցուցադրվում են շարժվող օբյեկտներ: Օբյեկտի նվազագույն չափսը, որը առաջացնում է ակամա նիստագմ և նկատվում է բժշկի կողմից համապատասխանում է հետազոտվող աչքի տեսողության սրությանը:

ԳՈՒՆԱԶԳԱՑՈՂՈՒԹՅՈՒՆ

Գունավոր տեսողությունը գույները ընկալելու աչքի ունակությունն է, որը հիմնվում է տեսանելի լուսային սպեկտրի ճառագայթների նկատմամբ զգայունության վրա և հանդիսանում է շշիկների ֆունկցիան: Կախված ճառագայթման ալիքի երկարությունից պայմանականորեն տարբերում են գույների երեք խմբեր՝ երկարաալիք – կարմիր և նարնջագույն, միջին երկարության՝ դեղին և կանաչ, և կարճաալիք՝ երկնագույն, կապույտ, մանուշակագույն: Գույների բոլոր երանգները կարելի է ստանալ խառնելով երեք հիմնական գույները՝ կարմիր, կանաչ, կապույտ: Մարդու աչքը կարող է տարբերել այս բոլոր երանգները: Աչքի այս ունակությունը մարդու կյանքում ունի կարևոր նշանակություն: Գոյություն ունեցող բազմապիսի գունային զգացումները կարելի է բաժանել 2 խմբի: Առաջին խմբի մեջ մտնում են մոխրագույնը, սպիտակը և սևը՝ ախրոմատիկ գույներ: Երկրորդ խմբի մեջ են մտնում մնացած բոլոր գույները՝ խրոմատիկ գույներ: Ախրոմատիկ գույները բնութագրվում են միայն պայծառությամբ, այսինքն նրանց սպիտակին մոտ լինելու աստիճանով: Խրոմատիկ գույները, բացի վերոհիշյալից բնութագրվում են նաև գույնի երանգով և հագեցվածությամբ: Գունային երանգը- գույնի հիմնական հատկանիշն է և կախված է ալիքի երկարությունից:

Հագեցվածությունը ՝ բնորոշվում է հիմնական երանգի մասնաբաժնով:

Գունային տեսողության համար առաջարկված են մի շարք տեսություններ, որոնցից ամենամեծ տարածումն է ստացել գունազգացողության եռկոմպոնենտային տեսությունը: Այս տեսությունն առաջին անգամ նկարագրել է Մ.Վ. Լոմոնոսովը 1756թ.-ին, զարգացրել են Յունգը և Հելմհոլցը: Այս տեսության համաձայն գոյություն ունեն երեք տեսակի շշիկներ, որոնցից յուրաքանչյուրը պարունակում է հատուկ պիգմենտ և ենթակա է ընտրովի ստիմուլյացիայի ալիքի երկարության որոշակի դիապազոնում (կապույտ շշիկներ – կարճալիք ճառագայթում,

կանաչ շշիկներ - միջին երկարության , կարմիր շշիկներ - երկարալիք ճառագայթում):

Ցանկացած երկարության ալիքի ճառագայթում գրգռում է բոլոր շշիկները, բայց տարբեր ուժգնությամբ: Բոլոր երեք տեսակի շշիկների հավասար գրգռումից առաջանում է սպիտակ գույնի զգացողություն:

Գունավոր տեսողության ախտահարումները լինում են բնածին կամ ձեռքբերովի: Գունավոր տեսողության բնածին ախտահարումները հանդիպում են տղամարդկանց 8 %-ի և կանանց 0,5 %-ի մոտ: Գունավոր տեսողության ձեռքբերովի ախտահարումները դիտվում են ցանցենու, տեսողական նյարդի և կենտրոնական նյարդային համակարգի հիվանդությունների ժամանակ:

Գունավոր տեսողության ախտահարումների դասակարգման մեջ առաջինն է համարվում կարմիր գույնը և կոչվում է հունարեն «պրոտոս» (առաջին), երկրորդը՝ կանաչ գույնը (հունարեն՝ դեյթերոս) և երրորդը՝ կապույտ գույնը (հունարեն՝ տրիտոս):

Նորմալ գունազգացողությամբ անձը հանդիսանում է նորմալ տրիքրոմատ:

Գույներից որևէ մեկի աղավաղված ընկալումը նշվում է որպես պրոտ-, դեյթեր- և տրիտանոմալիա:

Եզակի դեպքերում հանդիպում են մարդիկ, որոնք ընկալում են երեք հիմնական գույներից միայն մեկը: Ավելի հազվադեպ շշիկների համակարգի կոպիտ ախտահարումների ժամանակ դիտվում է աքրոմազիա, այսինքն շրջապատող աշխարհի սև և սպիտակ ընկալում:

Գունային տեսողության ախտահարումների ախտորոշումը կատարվում է հատուկ սարքի -անոմալոսկոպի և Ռաբկինի պոլիքրոմատիկ աղյուսակների օգնությամբ:

Ախտորոշիչ աղյուսակները կառուցված են տարբեր գունային երանգի և հագեցվածության բծերից: Նշված ֆոնի վրա մի այլ գույնով, բայց նույն պայծառությունն ունեցող բծերով գրված է որևէ թիվ կամ նշան: Գունակույրը չի կարողանում տարբերել նշված թվանշանը, քանի որ ֆոնի և թվանշանի պայծառությունը նույնն են (չնայած նրան, որ նրանք գույնով տարբեր են): Հետազոտության ժամանակ հիվանդը պետք է նստի մեջքով դեպի լուսամուտը: Բժիշկը պահում է աղյուսակը հետազոտվողից 0,5-1 մ հեռավորության վրա 5 վայրկյանների ընթացքում:

ՃԱՅՐԱՄԱՍԱՅԻՆ ՏԵՍՈՂՈՒԹՅՈՒՆ

Տեսադաշտ

Տեսադաշտն այն տարածությունն է, որը միաժամանակ ընկալվում է անշարժ աչքով:

Տեսադաշտն ապահովում է տարածական կողմնորոշումը և տալիս է տեսողական օրգանի ֆունկցիոնալ բնութագիրը: Տեսադաշտի փոփոխությունները բազմաթիվ ակնային հիվանդությունների վաղ և հաճախ միակ ախտանշաններն են:

Հաճախ տեսադաշտի փոփոխությունների դինամիկան չափորոշիչ է հիվանդության ընթացքի, բուժման և պրոգնոզի համար:

Գլխուղեղի ախտահարումների ժամանակ տեսադաշտի փոփոխությունները հաճախ միակ ախտանշաններն են, որի վրա հիմնվում է տոպիկ ախտորոշումը:

Տեսադաշտի ստուգման ընթացքում որոշվում են տեսադաշտի սահմանները և նրանց ներսում գտնվող տեսողական ֆունկցիայի դեֆեկտները: Այս նպատակով կիրառում են ստուգիչ և գործիքային մեթոդներ:

Ամեն աչքի տեսադաշտը ստուգվում է առանձին:

Ստուգիչ (առճակատման) մեթոդը հաճախ օգտագործվում է ամբուլատոր գործունեության ժամանակ և ծանր հիվանդների մոտ տեսադաշտի մոտավոր գնահատման համար: Ստուգիչ մեթոդը հիմնվում է հետազոտվողի և բժշկի տեսադաշտի համեմատության վրա, ելնելով այն փաստից որ բժշկի տեսադաշտը պետք է լինի նորմալ:

Պերիմետրիա

Տեսադաշտի սահմանների որոշման և նրա մեջ եղած դեֆեկտների հայտնաբերման եղանակ: Ստուգումը կատարվում է հատուկ ապարատների պերիմետրերի օգնությամբ, որոնք ունեն կիսագնդի կամ աղեղի տեսք: Ավելի կատարյալ է համարվում պրոյեկցիոն պերիմետրը, որտեղ ստուգող օբյեկտը լուսային կլոր բիծ է, որը հնարավոր է շարժել պերիմետրիկ աղեղի վրա:

Ցածր տեսողության դեպքում կարելի է խոշորացնել և պայծառացնել օբյեկտը:

Շարժելով օբյեկտը աղեղի մակերեսով ծայրամասից դեպի կենտրոն, նշում են աստիճանը, որի ժամանակ հետազոտվողը հայտնել է տեսանելի օբյեկտի մասին: Տեսադաշտի սահմանների ստուգումը կատարվում է 8-12 միջօրեականներով:

Ստատիկ պերիմետրիա

Տեսադաշտի որոշակի կետերում (50-100 կամ ավելին) ցույց են տրվում փոփոխվող չափսի և պայծառության անշարժ օբյեկտներ:

Համակարգչային պերիմետրիա

Վերջին ժամանակահատվածում ստեղծվել են ավտոմատ պերիմետրեր, որոնք թույլ են տալիս խուսափել պատահական տվյալներից: Հիվանդը ֆիքսված հայացքով պետք է գրանցի կիսագնդի մեջ առկայծող տարբեր պայծառության և մեծության լույսերը նրան տված վահանակի միջոցով: Ունի սխալների գնահատման իդեալական համակարգ, ինչը հնարավոր է դարձնում գնահատել պատասխանի հավաստիությունը:

<u>ԿԱՄՊԻՄԵՏՐԻԱ-</u>Տեսադաշտի ստուգման եղանակ տափակ հարթության վրա: Կամպիմետրիան կատարվում է միայն տեսադաշտի կենտրոնական մասից 30*-40*-սահմաններում՝ կույր կետի չափերի և կենտրոնական և հարկենտրոնական դեֆեկտների (սկոտոմաների), հեմիանոպսիայի հայտնաբերման համար:

Տեսադաշտի ախտահարումներ

Տեսադաշտի բոլոր ախտաբանական փոփոխությունները կարելի է դասակարգել ըստ հետևյալ տեսակների՝

1. տեսադաշտի սահմանների նեղացում (կոնցետրիկ կամ տեղային)
2. տեսողական ֆունկցիայի օջախային ախտահարումներ – սկոտոմաներ:

Տեսադաշտի կոնցետրիկ նեղացումը կարող է լինել համեմատաբար փոքր կամ հասնել համարյա մինչև ֆիքսացիոն կետ՝ խողովակածև տեսադաշտ: Վերջինս դիտվում է ցանցենու պիգմենտային աբիոտրոֆիայի, գլաուկոմայի զարգացած շրջանում:

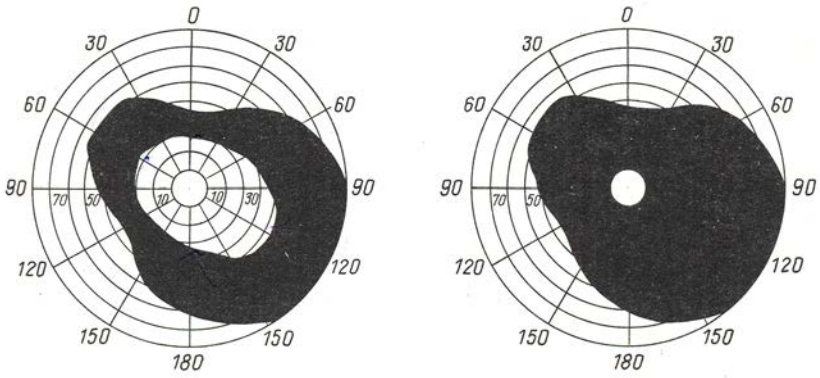

Տեսադաշտի սահմանների տեղային նեղացումը բնորոշվում է սահմանների նեղացմամբ տեսադաշտի որևէ հատվածում, երբ մնացած սահմանները անփոփոխ են: Այն կարող է լինել միակողմանի կամ երկկողմանի:

Մեծ ախտորոշիչ նշանակություն ունի տեսադաշտի կեսի երկկողմանի բացակայությունը՝ հեմիանոպսիան: Հեմիանոպսիաները լինում են **հոմոնիմ** և **հետերոնիմ**:

Հոմոնիմ հեմիանոպսիան բնորոշվում է՝ մեկ աչքում տեսադաշտի քունքային կեսի և մյուս աչքում տեսադաշտի քթային կեսի բացակայությամբ: Պայմանավորված է տեսուղու ռետրոխիազմալ ախտահարումով տեսադաշտի դեֆեկտի հակառակ կողմում: Հեմիանոփսիան կարող է լինել և մասնակի, եթե տեսադաշտը բացակայում է մեկ քառորդում և սահմանը անցնում է կենտրոնական գծով: Հոմոնիմ հեմիանոպսիայի պատճառ կարող են հանդիսանալ գլխուղեղի ուռուցքները, բորբոքային հիվանդությունները կամ արյունազեղումները:

Հետերոնիմ հեմիանոպսիան բնորոշվում է՝ երկու աչքերում դրսային կամ ներսային կեսերի բացակայությամբ և պայմանավորված է տեսուղու ախտահարումով խաչվածքի շրջանում :

Բիտեմպորալ հեմիանոպսիա՝ տեսադաշտի դրսային կեսերի բացակայություն: Այն զարգանում է , երբ ախտաբանական օջախը տեղակայվում է խաչվածքի միջին հատվածում և հաճախ դիտվում է հիպոֆիզի ուռուցքի ժամանակ:

Բինազալ հեմիանոպսիա՝ տեսադաշտի ներսային կեսերի բացակայություն, որը զարգանում է տեսուղու չխաչված նյարդաթելերի ախտահարման ժամանակ խաչվածքի շրջանում: Դիտվում է ներսային քներակի երկկողմանի սկլերոզի կամ անևրիզմաների դեպքում:

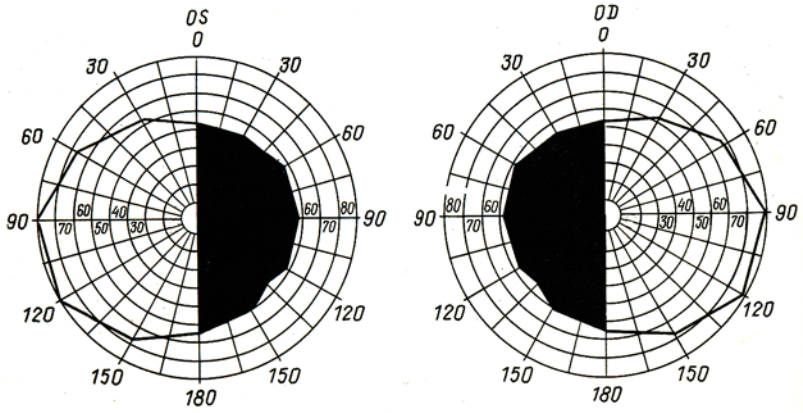

Տեսադաշտի օջախային դեֆեկտը կոչվում է սկոտոմա: Եթե այն հիվանդը նկատում է ստվերի կամ բծի տեսքով, ապա տվյալ սկոտոման կոչվում է դրական: Այն դեպքում, երբ սկոտոման չի նկատվում հիվանդի կողմից և հայտնաբերվում է միայն հետազոտությունների օգնությամբ, կոչվում է բացասական:

Բացարձակ սկոտոմայի դեպքում տեսողական ֆունկցիան լրիվ բացակայում է սկոտոմայի շրջանում և հիվանդը բոլորովին չի ընկալում օբյեկտը, ի տարբերություն հարաբերական սկոտոմայի, երբ օբյեկտը ընկալվում է, բայց ոչ հստակ:

Սկոտոմաները ըստ ձևի կարող են լինել շրջանակածև, օվալածև, սեկտորանման կամ տարբեր ձևերի: Ըստ տեղակայման տեսադաշտում (ֆիքսացիոն կետի նկատմամբ) սկոտոմաները կարող են լինել կենտրոնական, հարկենտրոնական, սեկտորալ և պերիֆերիկ:

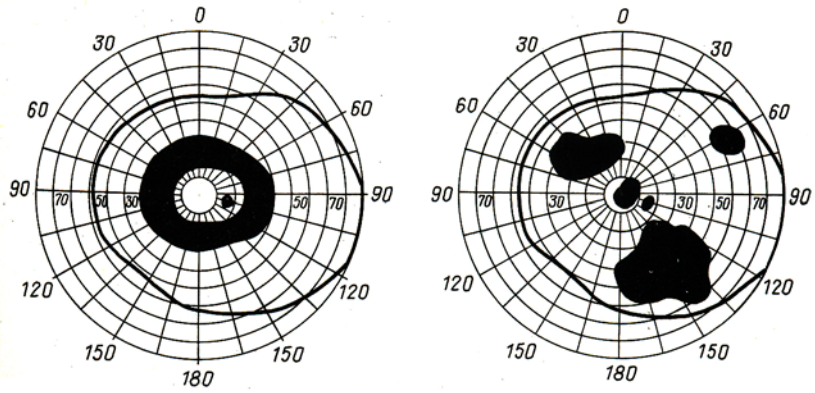

Ախտաբանական սկոտոմաներից բացի կան նաև ֆիզիոլոգիական սկոտոմաներ, որոնց են պատկանում կույր բիծը և անգիոսկոտոման: Կույր բիծը իրենից ներկայացնում է օվալածև բացարձակ բացասական սկոտոմա: Ֆիզիոլոգիական սկոտոմաները կարող են մեծանալ չափերով: Կույր բծի մեծացում լինում է օր. գլաուկոմայի ժամանակ:

Լուսազգացողություն

Լուսազգացողությունը հանդիսանում է ցանցենու ցուպիկների ֆունկցիան: Այն բնութագրում է լույսի տարբեր պայծառության ընկալում աչքի կողմից, հանդիսանում է տեսողական անալիզատորի հնագույն ֆունկցիան և ապահովում է մթնշաղային և գիշերային տեսողությունը:

Աչքի լուսային զգացողությունը արտահայտվում է որպես բացարձակ լուսային զգացողություն, որը բնութագրվում է լույսի ընկալման շեմով, և տարբերակող լուսային զգացողությամբ, որը թույլ է տալիս տարբերել առարկաները շրջապատող անհավասար պայծառության ֆոնի վրա:

Լուսազգացողությունը կողմնորոշվելու ունակությունն է նվազած լուսավորության պայմաններում: Լուսազգացողության խանգարումը հանդիսանում է բազմաթիվ ակնային հիվանդությունների վաղ ախտանշաններից մեկը: Աչքի լուսազգացողության փոփոխումը լուսավորության փոփոխման ժամանակ կոչվում է *ադապտացիա:*

Տարբերում են 2 տեսակի ադապտացիա՝ ադապտացիա լույսի նկատմամբ լուսավորության մակարդակի բարձրացման դեպքում և մթնային ադապտացիա լուսավորության մակարդակի նվազման դեպքում: Լուսային ադապտացիան արագ է ընթանում առաջին վայրկյաններին, որից հետո դանդաղում է և ավարտվում մեկ րոպեից, որից հետո աչքի լուսազգացողությունը այլևս չի բարձրանում:

Մթնային ադապտացիայի ժամանակ լուսազգացողության փոփոխումն ընթանում է ավելի դանդաղ: Լուսազգացողությունը աճում է 20-30րոպեի ընթացքում, ապա դանդաղում է, հասնելով մաքսիմալ ադապտացիային 50-60 րոպե անց: Հետագայում դիտվում է լուսազգացողության աննշան բարձրացում: Լուսազգացողության որոշումը կատարվում է ադապտոմետրի օգնությամբ: Ստուգումը կատարվում է մթության պայմաններում 50-60 րոպեի ընթացքում, լույսի նկատմամբ մաքսիմալ ադապտացիայից հետո՝ հետազոտվողը 20 րոպեի ընթացքում նայում է լուսավորված էկրանին, ապա մնում է կատարյալ մթության մեջ, որից հետո նրան ցուցադրվում է թույլ լուսավորած թեստ, որի լուսավորությունն աստիճանաբար ավելանում է: Այն պահին, երբ թեստը տեսանելի է դառնում հետազոտվողին, նա սեղմում է կոճակը, իսկ բլանկի վրա կատարվում է նշում: Թեստի պայծառությունը փոփոխում են սկզբից 2-3 րոպեից հետո, իսկ հետագայում 5 րոպե ընդմիջումով: Հետազոտումը վերջանում է 60 րոպեից: Իրար միացնելով բոլոր նշած կետերը բլանկի վրա ստացվում է կոր գիծ, որը բնորոշում է հետազոտվողի լուսազգացողություն:

Մթնշաղային տեսողութան խանգարումը կոչվում են հեմերալոպիա կամ հավկուրություն՝ նմանեցնելով այն մթության մեջ չտեսնող ցերեկվա թռչուններին:Տարբերում են սիմպտոմատիկ և ֆունկցիոնալ հեմերալոպիաներ: Ցանցենու լուսազգայուն բջիջների ախտահարումը պատճառն է հանդիսանում սիմպտոմատիկ հեմերալոպիայի, որը զուգորդվում է անոթաթաղանթի, ցանցենու, տեսանյարդի տարբեր հիվանդություններով՝ գլաուկոմա, տեսանյարդի նևրիտ, ցանցենու պիգմենթային դիստրոֆիա: Ֆունկցիոնալ հեմերալոպիան համարվում է Վիտամին «A»-ի պակասության ախտանշան, ինչը կլինիկորեն արտացոլվում է քսերոտիկ գունդերի կուտակումներով շաղկապենու վրա լիմբի շրջանում և բուժվում է «A» և «B» վիտամիններով :

Երկաչյա (բինօկուլյար) տեսողություն

Երկաչյա տեսողությունը շրջակա առարկաների ընկալումն է երկու աչքերով (լատիներեն bi-երկու և oculus-աչք արմատներից), որն ապահովվում է տեսողական անալիզատորի կեղևային հատվածում, շնորհիվ տեսողության բարդագույն ֆիզիոլոգիական մեխանիզմի՝ ֆուզիայի, որ նշանակում է ամեն աչքում առանձին առաջացող տեսողական պատկերների (միաչյա՝ մոնօկուլյար պատկերում) միաձուլում մեկ միացյալ համադրված տեսողական կերպարի:

Երկաչյա տեսողության հիմնական որակական բնութագիրը առարկաների խորքային, ստերեոսկոպիկ ընկալումն է, որ թույլ է տալիս որոշել նրանց տեղը տարածության մեջ, ընկալել ռելյեֆը, խորությունը և ծավալը: Արտաքին աշխարհի պատկերները ընկալվում են եռաչափ: Երկաչյա տեսողության ժամանակ ընդլայնվում է տեսադաշտը և բարձրանում է տեսողության սրությունը (0,1-0,2 և ավելին):

Նորմալ (կայուն) երկաչյա տեսողության ձևավորման համար անհրաժեշտ են հետևյալ պայմանները.

- Զույգ աչքերի բավարար տեսողության սրություն (0,4-ից ոչ պակաս), որի դեպքում ցանցաթաղանթի վրա ձևավորվում է առարկայի հստակ պատկեր:

- Զույգ ակնագնդերի ազատ շարժունակություն: Տասներկու ակնաշարժ մկանների նորմալ տոնուսն է, որ ապահովում է երկաչյա տեսողության իրականացման համար անհրաչեշտ տեսողական առանցքների զուքահեռ դիրքը, երբ դիտարկվող առարկաներց ճառագայթները ընկնում են ցանցենու կենտրոնական հատվածների վրա: Զույգ աչքերում պատկերների հավասար մեծություն՝ իզեյկոնիա: Հարկ է նշել, որ պատկերների մեծության 1,5-2,5% անհավասարության դեպքում (անիզեյկոնիա) աչքերում առաջ են գալիս սուբյեկտիվ անդուր զգացողություններ (ասթենոպիկ երևույթներ), իսկ 4-5% և ավելին անիզեյկոնիայի պարագայում երկաչյա տեսողությունը գործնականորեն անհնարին է: Չափերով տարբեր պատկերներ առաջանում են անիզոմետրոպիայի (երկու աչքերի բեկունակության տարբերություն) ժամանակ:
- Ցանցաթաղանթի, տեսողական ուղիների և բարձրագույն տեսողական կենտրոնների նորմալ ֆունկցիոնալ ունակություն:
- Երկու աչքերի տեղադրությունը նույն ֆրոնտալ և հորիզոնական հարթություններում: Վնասվածքների, ինչպես նաև ակնակապճում բորբոքային կամ ուռուցքային պրոցեսների պատճառով աչքերից մեկի դիրքի խախտման դեպքում խանգարվում է տեսողական դաշտերի համադրման սիմետրիան և վերանում է ստերեոսկոպիկ տեսողությունը:

Գոյություն ունի բինօկուլյար (երկաչյա) տեսողության ստուգման մի քանի պարզ եղանակ առանց սարքավորումների օգտագործման:

Առաջին՝ աչքերը բաց վիճակում կոպի վրայից սեղմվում է մեկ ակնաքնդի վրա: Եթե հիվանդի մոտ առկա է երկաչյա տեսողություն, ապա առաջ է գալիս երկտեսություն (դիպլոպիա): Դա բացատրվում է նրանով, որ մեկ աչքի տեղաշարժման դեպքում ֆիքսվող առարկայի պատկերը տեղափոխվում է ցանցենու ոչ սիմետրիկ կետերի վրա:

Երկրորդ եղանակը մատիտներով փորձն է կամ, այլ կերպ՝ վրիպելու թորձը, որի ընթացքում բինօկուլյար տեսողության առկայությունը կամ բացակայությունը որոշվում

է երկու մատիտների օգնությամբ: Մեկ մատիտը հիվանդը բռնում է վերտիկալ, առաջ ձգված ձեռքում, մյուսը նույն դիրքում բռնում է բժիշկը: Բինօկուլյար տեսողության առկայությունը հաստատվում է այն դեպքում, երբ հիվանդը արագ սարժումով իր մատիտի ծայրով դիպչում է բժշկի մատիտի ծայրին:

Երրորդ եղանակը ,ափի մեջ անքե-ով փորձն է: Մեկ աչքով հիվանդը նայում է թղթից պատրաստված խողովակի միջով, իսկ մյուս աչքի առջև պահում է ափը, խողովխկի ծայրի մակարդակին: Բինօկուլյար տեսողության առկայության դեպքում հիվանդը ափի մեջ տեսնում է անցք , որի մեջ մյուս աչքով երևացող առարկաները:

Չորրորդ եղանակ՝ տեղադրող շարժման փորձը: Դրա համար հիվանդը սկզբից երկու աչքերի հայացքը ֆիքսում է մոտ տեղակայված առարկայի, ապա աչքերից մեկը փակում է ափով՝ ասես անջատելով այն տեսողական ակտից: Հիմնականում աչքը թեքվում է կամ դեպի քիթը, կամ դեպի դուրս: Երբ աչքը բացում են, այն, որպես կանոն, վերադառնում իր ելման դիրքին՝ այսինքն կատարում է տեղադրող շարժում: Դա հաստատում է հիվանդի մոտ երկաչյա տեսողության առկայության փաստը:

Տեսողության բնույթի ավելի ճշգրիտ որոշման նպատակով (միաչյա, միաժամանակյա, կայուն և ոչ կայուն երկաչյա) հիվանդանոցային պրակտիկայում լայնորեն կիրառվում են հետազոտման գործիքային մեթոդները՝ մասնավորապես Բելոստոցկու-Ֆրիդմանի հանրաճանաչ մեթոդիկան "Цветотест ЦТ-1 քառակետ սարքի կիրառմամբ: **Բելոստոցկու-Ֆրիդմանի քառակետ գունային տեստը** ունի երկու կանաչ (կամ կապույտ), մեկ կարմիր և մեկ սպիտակ շրջան: Հետազոտվողը նայում է կարմիր – կանաչ ակնոցների միջով՝ աջ աչքի առջև կարմիր ֆիլտր է իսկ ձախ աչքի առջև – կանաչ (կամ կապույտ): Միջին սպիտակ շրջանը, որը երևում է ակնոցի թե կարմիր, թե կանաչ ֆիլտրերի միջով, կնկատվի որպես կարմիր կամ կանաչ, կախված աջ կամ ձախ աչքերի գերակշռումից: Աջ աչքի մոնօկուլյար տեսողության դեպքում կարմիր ապակու միջով հետազոտվողը կտեսնի միայն երկու կարմիր շրջան, ձախ աչքի մոնօկուլյար տեսողության դեպքում – միայն կանաչ (նրանք երեքն են): Միաժամանակյա տեսողության ժամանակ նա տեսնում է հինգ շրջան՝ երկու կարմիր և երեք կանաչ, բինօկուլյար տեսողության դեպքում նա տեսնում է չորս շրջան:

Ակնաշարժ ապարատը – բարդ սենսոմոտոր մեխանիզմ է, որի ֆիզիոլոգիական նշանակությունը որոշվում է երկու գլխավոր ֆունկցիաներով՝ շարժական (մոտոր) և զգայական (սենսոր):

Ակնաշարժ ապարատի շարջողական ֆունկցիան ապահովում է զույգ աչքերի տեսողական առանցքների և ցանցենիների կենտրոնական փոսիկների նշանառումը ֆիքսման օբյեկտին, սենսորը՝ աջ և ձախ մոնօկուլյար պատկերների միաձուլումը միացյալ տեսողական պատկերի:

Ակնաշարժ մկանների ներվավորումը գանգուղեղային ներվերով պայմանավորում է ակնային և նևրոլոգիական պաթոլոգիաների սերտ կապը, հետևաբար ախտորոշման մէջ անհրաժեշտ է համակարգ մոտեցում:

Բինօկուլյար տեսողությունը, այսինքն տեսողությունը երկու աչքերով, երբ առարկան ընկալվում է որպես միացյալ պատկեր, հնարավոր է միայն ակնագնդերի հստակ համագործակցված շարժումների պարագայում: Ակնային մկանները երկու աչքերի դիրքը ֆիքսացիոն օբյեկտի հանդեպ ապահովում են այնպես, որ նրա

պատկերը ընկնի զույգ աչքերի ցանցաթաղանթների համանման կամ կորեսպոնդենտ կետերին: Միայն այդ դեպքում է հնարավոր դիտարկվող օբյեկտի մեկ միասնական ընկալումը: Համանման (իդենտիկ) են համարվում կենտրոնական փոսիկները և ցանցենու այն կետերը, որ գտնվում են նրանցից միատեսակ հեռավորության վրա և միևնույն միջօրեականներին: Իսկ ցանցենու կենտրոնական փոսիկից տարբեր հեռավորությունների վրա գտնվող կետերը կոչվում են դիսպարանտ-չհամապատասխանող (ոչ իդենտիկ): Նրանք օժտված չեն միասնական ընկալման բնածին հատկությամբ: Դիտարկվող օբյեկտի պատկերների արտացոլումը ցանցենու ոչ իդենտիկ կետերի վրա առաջ է բերում զույգում, կամ դիպլոպիա (հունարեն diplos – կրկնակի, opos - աչք), ինչը բավականի տառապալի վիճակ է: Դա կարող է տեղի ունենալ, օրինակ, շլության դեպքում, երբ տեսողական առանցքներից մեկը շեղվածէ ընդհանուր ֆիքսման կետից այս կամ այն կողմ:

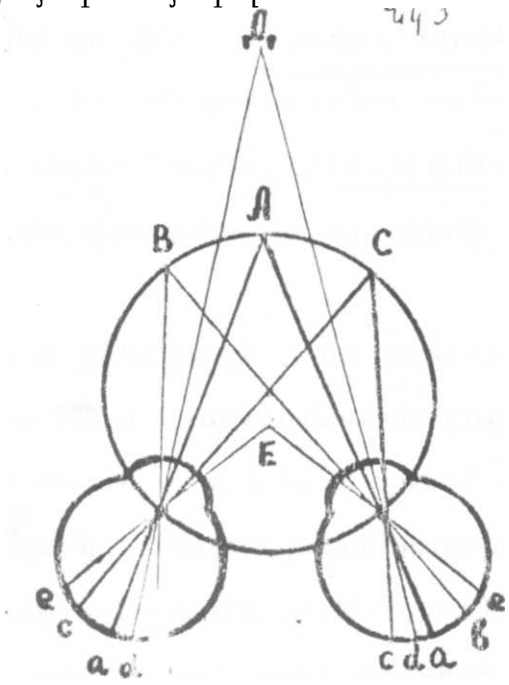

Եթե զույգ աչքերի ցանցաթաղանթները մեկը դրվի մյուսի վրա, այնպես, որ սրանց ուղղաձիգ և հորիզոնական առանցքները համընկնեն և մեկ աչքի կենտրոնական փոսիկը ձուլվի մյուսի հետ, ապա զույգ աչքեի իդենտիկ կետերը կհամընկնեն միմյանց հետ:

Արտաքին աշխարհից եկող ճառագայթները, որնք ցանցաթաղանթի վրա պատկեն են առաջացնում նույնանուն կետերում կազմում են Հորոպտերի շրջանագիծը, որն անցնում է ֆիքսման կետով և զույգ աչքերի հանգույցային կետերով:

Առարկաների պատկերների (դիտարկման կետից մոտ կամ հեռու տեղակայված) շեղումը երկու աչքերի դեղին բծերից աջ կամ ձախ առաջ է բերում այսպես կոչված պատկերների միջաձիգ դիսպարացիա (շեղում) և նրանց պրոեկցումը դիսպարանտ հատվածների (ոչ իդենտիկ կետերի վրա), ինչը առաջ է բերում իր բնույթով ֆիզիոլոիական երկտեսություն: